

# МЕДИЦИНА І ФІЗИЧНА РЕАБІЛІТАЦІЯ

Науковий журнал Національного університету  
фізичного виховання і спорту України

СУЧАСНІ ПРОБЛЕМИ СПОРТИВНОЇ МЕДИЦИНИ

ПЕРЕДПАТОЛОГІЧНІ СТАНИ У СПОРТСМЕНІВ:  
ПРОФІЛАКТИКА, ДІАГНОСТИКА

МЕДИКО-БІОЛОГІЧНІ ПРОБЛЕМИ  
СПОРТУ ВИЩИХ ДОСЯГНЕНЬ

МЕДИКО-БІОЛОГІЧНІ ПРОБЛЕМИ  
ОЗДОРОВЧОЇ РУХОВОЇ АКТИВНОСТІ

ПРОБЛЕМИ МЕДИЧНОЇ  
І ФІЗИЧНОЇ РЕАБІЛІТАЦІЇ

2/2011

# СПОРТИВНА МЕДИЦИНА І ФІЗИЧНА РЕАБІЛІТАЦІЯ 2/2017

## ● СУЧАСНІ ПРОБЛЕМИ СПОРТИВНОЇ МЕДИЦИНИ

- С. М. Футорний, О. И. Осадчая, Е. А. Шматова, Е. В. Маслова, П. В. Глуховский.** Специфика проявлений анемического синдрома у спортсменов высокого класса . . . . . 3
- С. В. Тукаев, Е.Н. Долгова, А.О. Руженкова, Е. Н. Лысенко, С. В. Федорчук, Ю. Д. Гаврилец<sup>2</sup>, В. В. Ризун, О.А. Шинкарук.** Типологические и личностные детерминанты стрессоустойчивости у спортсменов экстремальных видов спорта . . . . . 8
- О. Lysenko, G. Lopatenko.** Features of manifestation the energy potential of qualified athletes and sensitivity of cardiorespiratory system to hypercapnia . . . 16

## ● ПЕРЕДПАТОЛОГІЧНІ СТАНИ У СПОРТСМЕНІВ: ПРОФІЛАКТИКА, ДІАГНОСТИКА

- О. И. Цыганенко, Я. В. Першегуба, Н. А. Складорова, Л. Ф. Оксамытна.** Эколого-гигиеническая проблема развития гиперчувствительности дыхательных путей спортсменов к воздействию холодного атмосферного воздуха . . . . . 21
- Л. М. Путро, Д. Н. Котко, Н. Л. Гончарук.** К вопросу о необходимости применения иммуномодуляторов в практике спорта при напряженных физических нагрузках . . . . . 27

## ● МЕДИКО-БИОЛОГІЧНІ ПРОБЛЕМИ СПОРТУ ВИЩИХ ДОСЯГНЕНЬ

- В. Е. Виноградов, Г. О. Лопатенко.** Применение внутренировочных средств для повышения физической подготовленности в футболе . . . . . 33
- С. Ф. Гасанова, Е. Н. Лысенко.** Особенности проявления специальной работоспособности у квалифицированных женщин-боксеров в анаэробных условиях выполнения нагрузок . . . . . 46
- Д. Котко, Н. Гончарук, Л. Путро.** Порівняльна характеристика змін електрокардіограми у легкоатлетів різної кваліфікації . . . . . 55

## СПОРТИВНА МЕДИЦИНА І ФІЗИЧНА РЕАБІЛІТАЦІЯ

Науковий журнал  
для наукових співробітників,  
фахівців у галузі спортивної  
медицини, тренерів

**Засновник і видавець —**  
Національний університет  
фізичного виховання і спорту України

**Головний редактор**  
**О. М. Лисенко**, д-р біол. наук  
(Україна)

**Заступники головного  
редактора:**  
**Л. Я.-Г. Шахліна**, д-р мед. наук  
(Україна)  
**С. М. Футорний**, д-р наук з фіз.  
виховання і спорту, канд. мед. наук  
(Україна)  
**І. О. Жарова**, д-р наук з фіз.  
виховання і спорту (Україна)

**Редаційна колегія:**  
**М. М. Булатова**, д-р пед. наук  
(Україна)  
**О. Є. Дорофєєва**, д-р мед. наук  
(Україна)  
**С. Б. Дроздовська**, д-р біол. наук  
(Україна)  
**С. М. Івашенко**, д-р мед. наук  
(Україна)  
**В. М. Ільїн**, д-р біол. наук (Україна)  
**В. В. Клапчук**, д-р мед. наук  
(Україна)  
**В. О. Кашуба**, д-р наук з фіз.  
виховання і спорту (Україна)

# Порівняльна характеристика змін електрокардіограми у легкоатлетів різної кваліфікації

УДК 796.012.37:612

Д. Котко, Н. Гончарук, Л. Путро

Національний університет фізичного виховання і спорту України, Київ, Україна

**Резюме.** Мета. Вивчити зміни електрокардіограми у легкоатлетів різної кваліфікації. Методи. Лабораторні дослідження із застосуванням електрокардіографії. Результати. Встановлено, що у висококваліфікованих спортсменів частіше виявляються зміни і вони більш суттєві, що свідчить про морфофункціональні зміни передсердного вузла, а також його регуляції. Змінюється провідність передсердь і шлуночків. У передсердях виявляються зміни у вигляді зниження амплітуди зубця P, його розщеплення, різної полярності. Аналогічні зміни відбуваються і в шлуночках. Спостерігається їх деформація. У групі легкоатлетів високої кваліфікації частіше виявляються ознаки гіпертрофії лівого шлуночка. Також відмічено збільшення амплітуди зубця T, що свідчить про більшу біоелектричну активність серця. Форма цих зубців вимагає більш ґрунтовного обстеження спортсменів з метою виключення можливості розвитку недостатності кровоспостачання міокарда у зв'язку з його гіпертрофією. Висновки. Збільшення електромеханічної систоли на електрокардіографії може бути наслідком погіршення скоротливості міокарда. Спортсмени досягають високої кваліфікації унаслідок тривалої роботи на рівні великих навантажень, що може стати причиною збільшення електромеханічної систоли.

**Ключові слова:** легкоатлети різної кваліфікації, навантаження, зміни ЕКГ.

## Сравнительная характеристика изменений электрокардиограммы у легкоатлетов различной квалификации

Д. Котко, Н. Гончарук, Л. Путро

**Резюме.** Цель. Изучить изменения электрокардиограммы у легкоатлетов разной квалификации. Методы. Лабораторные исследования с применением электрокардиографии. Результаты. Установлено, что у более квалифицированных спортсменов чаще выявляются изменения и они более существенны, что свидетельствует о морфофункциональных изменениях предсердного узла и также его регуляции. Меняется проводимость предсердий и желудочков. В предсердиях выявляются изменения в виде снижения амплитуды зубца P, его расщепления, различной полярности. Аналогичные изменения происходят и в желудочках. Наблюдается их деформация. В группе легкоатлетов высокой квалификации чаще выявляются признаки гипертрофии левого желудочка. Также отмечено увеличение амплитуды зубца T, что свидетельствует о большей биоэлектрической активности сердца. Форма этих зубцов требует более основательного обследования спортсменов с целью исключения возможности развития недостаточности кровоснабжения миокарда в связи с его гипертрофией. Выводы. Увеличение электромеханической систолы на электрокардиограмме может быть следствием ухудшения сократимости миокарда. Спортсмены достигают более высокой квалификации вследствие длительной работы на уровне больших нагрузок, что может стать причиной увеличения электромеханической систолы.

**Ключевые слова:** легкоатлеты разной квалификации, нагрузки, изменения ЭКГ.

## Comparative characteristics of electrocardiogram changes in track and field athletes of different skill level

D. Kotko, N. Goncharuk, L. Putro

**Abstract.** Objective. To study changes in the electrocardiogram of athletes of different skill level. Methods. Laboratory studies using ECG. Results. It has been established that in the more skilled athletes ECG changes are detected more frequently and they are more significant, which indicates morphofunctional changes in the atrial node and its regulation. The conductance of the atria and ventricles tends to change. Changes in the form of a decrease in the amplitude of the P wave, its splitting, and different polarity are revealed in the atria. Similar changes occur in the ventricles. Their deformation is observed. In the group of athletes of high qualification, the signs of the left ventricle hy-

perrophy are more often revealed. An increase in the amplitude of the T wave is also observed, which indicates a greater bioelectrical activity of the heart. The shape of these waves requires a more thorough examination of athletes in order to exclude the possibility of developing myocardial blood supply deficiency due to its hypertrophy. **Conclusion.** The increase in electromechanical systole on ECG may be a consequence of worsening myocardial contractility. Athletes achieve higher qualifications due to prolonged work at the level of heavy loads, which can cause an increase in electromechanical systole.

**Keywords:** track and field athletes of different qualification, loads, ECG changes.

**Постановка проблеми.** Електрокардіографічне дослідження є найбільш поширеним методом інструментального дослідження біоелектричної активності серця, скоротливої здатності серця, порушень ритму і провідності структур серця, гіпертрофії шлуночків і передсердь тощо [1–7, 9–11]. Дослідження електрокардіограми (ЕКГ) у спортсменів – досить складний для інтерпретації та висновків про стан здоров'я метод. Кожна друга ЕКГ може вважатися патологічною. Кількість спортсменів, які мають нормальну ЕКГ у стані спокою, порівняно невелика – 27 %. Також не відмічено суттєвих змін і в процесі навантажувального тестування. Необхідно підкреслити, що частота порушень ЕКГ різна у спортсменів різних груп рухової активності, віку і статі. Останніми роками привертає увагу збільшення частоти порушень ритму серця, ймовірно, у зв'язку зі збільшенням стресорних навантажень у тренуваннях і збільшенням обсягу змагальних навантажень [4–7, 9, 10].

**Мета дослідження** – виявити зміни електрокардіограми у легкоатлетів різної кваліфікації.

**Методи і організація дослідження.** У дослідженні взяли участь 49 спортсменів, яких було поділено на три групи:

- перша група (11 осіб) – спортсмени на етапі спеціалізованої базової підготовки;
- друга група (18 осіб) – спортсмени на етапі підготовки до вищих спортивних досягнень;
- третя група (20 осіб) – спортсмени на етапі максимальної реалізації індивідуальних можливостей.

Запис ЕКГ проводили вранці, у положенні лежачи, в умовах основного обміну, у приміщенні за температури 22 °С.

Для запису ЕКГ використовували прилад «Кардіо+». Запис проводили після відповідної калібровки приладу, тому що реєстрація показників має проводитись при стандартному вольтажі (1 мВ = 10 мм) – так званий контрольний мВ. ЕКГ реєстрували у I, II та III стандартних відведеннях за Ейнтховеном, aVR, aVL, aVF – за Гольдбергером і в шести грудних відведеннях (V<sub>1</sub>–V<sub>6</sub>).

Оцінювання ЕКГ проводили за такою схемою:

1. Аналіз серцевого ритму та провідності (оцінювання регулярності серцевих скорочень,

функції провідності, підрахунок ЧСС, визначення джерел збудження).

2. Визначення поворотів серця навколо фронтальної, сагітальної і поперечної осей.

3. Аналіз передсердного зубця P (амплітуда, тривалість, полярність).

4. Аналіз шлуночкового комплексу (тривалість комплексу QRST, аналіз сегмента ST, аналіз зубців R, T).

Оцінювання результатів досліджень проводили шляхом кількісної та якісної оцінки виявлених змін за допомогою методу визначення середньої арифметичної та статистичної похибки.

**Результати дослідження та їх обговорення.**

### Особливості ЕКГ у спортсменів-легкоатлетів

У всіх обстежених відмічався синусовий ритм, з них у 46 осіб він був регулярним. У 26 атлетів було виявлено міграцію джерела ритму в межах синусового вузла (ритм був різним, але його коливання не перевищували 10 уд. · хв<sup>-1</sup>). Такий ритм прийнято вважати регулярним. У двох з обстежених коливання ритму скорочень серця перевищували норму, тобто мала місце синусова аритмія, в одного визначено передсердну екстрасистолію. У 29 атлетів частота серцевих скорочень (ЧСС) дорівнювала або була меншою за 60 уд. · хв<sup>-1</sup> – синусова брадикардія. У 14 – була в межах норми (60–90 уд. · хв<sup>-1</sup>). Тахікардії в обстежених не виявлено. Результати наших досліджень ритму серцевої діяльності легкоатлетів збігаються з даними інших дослідників. Як видно з огляду спеціальної літератури, у спортсменів нерідко спостерігаються синусова брадикардія, міграція джерела ритму в межах синусового вузла. Походження брадикардії у спортсменів пов'язують з переважанням тону блукаючого нерва. Однак, остаточно причину її виникнення не визначено [4, 5, 7, 9–11].

Під час вивчення положення електричної осі серця у фронтальній площині було виявлено, що у восьми осіб вона відхилена вправо. Кут α становив відповідно +91°, 92°, 90°, 85°, 90°, 91°, 105°, 88°. Відомо, що вісь серця не відхилена, якщо величина кута α дорівнює від –14° до +83° (нормальний тип ЕКГ). Величина кута α в межах від

**Рисунок**  
за тиг  
ритм си  
ний, 84  
електрич  
во (кут  
поздовжн  
серця не  
вертикал  
вантажен  
латації) і  
(P-pulmo  
внутрішн  
відності п  
Гіса (тип  
R у відве  
за загал  
му. Озна  
го шлуно  
його кро  
кий і заг  
відведен  
ST у відв  
ніж 2 мм  
бокий зуб  
V<sub>1</sub>–V<sub>2</sub>, і

+84° до  
вправо (

відхиле  
У ре  
нормаль  
однорід  
до +83°  
то відміч  
вправо.  
+59°) ви

відсутня

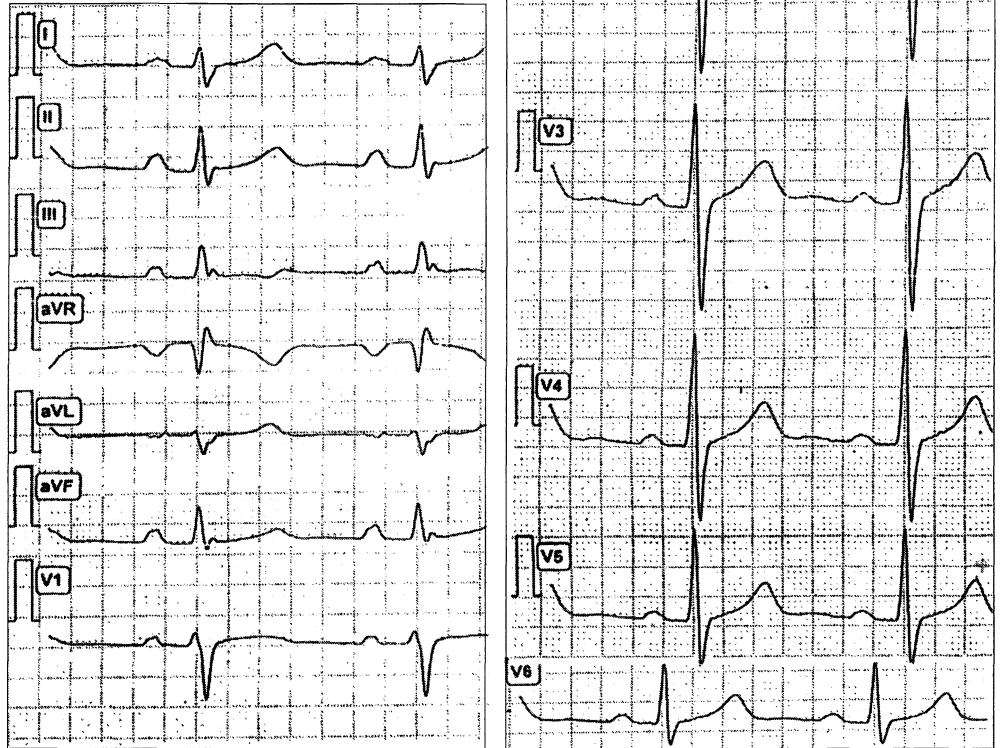
Поло  
було нор  
на на ЕК  
V<sub>3</sub>. У 32  
на у відв  
осі серця

Щодо  
осі, мож  
зиція сер  
серця зм  
кальна, з  
наперед.  
міжна зі

**Рисунок 1** – Зміни рубця P за типом *P-pulmonale*:

ритм синусовий, правильний, 84 уд.·хв<sup>-1</sup>. Відхилення електричної осі серця вправо (кут  $\alpha$  +91°). Навколо поздовжньої осі поворотів серця немає. Позиція серця вертикальна. Ознаки перевантаження (гіпертрофії і дилатації) правого передсердя (*P-pulmonale*). Порушення внутрішньошлуночкової провідності по правій ніжці пучка Гіса (типу Вільсона). Зубець R у відведеннях V<sub>3</sub>–V<sub>6</sub> вищий за загальноприйнятну норму. Ознаки гіпертрофії лівого шлуночка і недостатності його кровопостачання. Високий і загострений зубець T у відведеннях V<sub>2</sub>–V<sub>6</sub>, сегмент ST у відведеннях V<sub>1</sub>–V<sub>2</sub> вище ніж 2 мм над ізолінією, глибокий зубець S у відведеннях V<sub>1</sub>–V<sub>2</sub>, високий R у V<sub>5</sub>–V<sub>6</sub>.

Кардіо++  
 Пацієнт: Ч. Рік народження: 1994. Стать: чол.  
 Дослідження: ЕКГ.  
 Масштаб: 50 мм/с, 10 мм/мВ



+84° до +180° свідчить про відхилення осі серця вправо (правий тип ЕКГ), від -14° до -90° – про відхилення вліво (лівий тип ЕКГ).

У решти обстежених (41 особа) спостерігався нормальний тип ЕКГ. Проте ця група була неоднорідною. У 22 осіб (кут  $\alpha$  у межах від +60° до +83°) зубець R<sub>I</sub> був менший від зубця R<sub>III</sub>, тобто відмічалася тенденція до відхилення осі серця вправо. У 19 осіб (кут  $\alpha$  коливався від +15° до +59°) висота зубця R<sub>I</sub> перевищувала R<sub>III</sub> – була відсутня тенденція до відхилення осі серця.

Положення серця відносно поздовжньої осі було нормальним у 17 обстежених, перехідна зона на ЕКГ у них визначалася у відведеннях в V<sub>2</sub>–V<sub>3</sub>. У 32 спортсменів перехідна зона була зміщена у відведеннях V<sub>4</sub>–V<sub>5</sub>, тобто мав місце поворот осі серця вправо.

Щодо поворотів серця навколо поперечної осі, можна відмітити, що у 31 обстеженого позиція серця вертикальна, з них у 14 осіб верхівка серця зміщена дозад, у 15 – позиція піввертикальна, з них у п'яти осіб верхівка серця зміщена наперед. У трьох обстежених позиція серця проміжна зі зміщенням верхівки дозад.

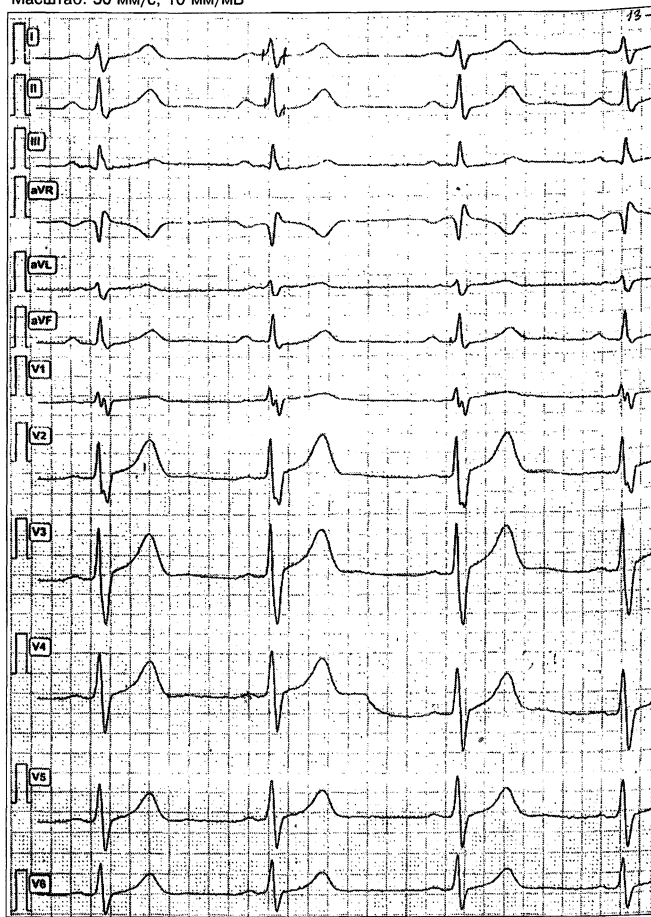
Аналіз передсердного зубця P показав, що у значній більшості обстежених (у 42 осіб) наявні різні зміни зубця P, що свідчить про морфологічні і функціональні порушення передсердь (зменшення амплітуди, розщеплення зубця P, порушення провідності та полярності). У двох обстежених виявлено зміни рубця P за типом *P-pulmonale*, що говорить про перевантаження правого передсердя (рис. 1).

Дослідження виявило скорочення атріовентрикулярної провідності, що може призвести до суправентрикулярної тахікардії. У 18 осіб виявлено синдром ранньої реполяризації шлуночків (синдром WPW).

Такі зміни атріовентрикулярної провідності у спортсменів відмічались раніше [3–5, 7, 10]. У спеціальній літературі відмічалось, що означені зміни можуть бути наслідком порушення балансу між симпатичним і парасимпатичним впливами. Такі зміни потенційно небезпечні, тому що можуть стати причиною суправентрикулярної тахікардії.

Досить часто (приблизно у 80 %, а саме у 39 обстежених), відмічаються ознаки гіпертрофії лівого шлуночка.

Пацієнт: К. Рік народження: 1995. Стать: чол.  
Дослідження: ЕКГ  
Масштаб: 50 мм/с, 10 мм/мВ



**Рисунок 2** – Порушення провідності по правій ніжці пучка Гіса:

ритм синусовий, правильний, 67 уд.·хв<sup>-1</sup>. Міграція джерела ритму всередині пазухо-передсердного вузла. Вісь не відхилена (кут  $\alpha +74^\circ$ , тенденція до відхилення осі серця вправо –  $R_{III} > R_I$ ). Положення відносно поздовжньої осі серця в нормі (перехідна зона  $V_3$ ). Позиція піввертикальна. Порушення внутрішньошлуночкової провідності по правій ніжці пучка Гіса (тип Вільсона)

У восьми обстежених можна зробити припущення про наявність гіпертрофії правого шлуночка.

Аналіз комплексу *QRST* у обстежуваних виявив ряд змін: у 16 осіб відмічалось порушення провідності по правій ніжці пучка Гіса (рис. 2).

У 37 обстежених (приблизно 75 %) наявні різні зміни зубців *R* та *T*. Відмічаються зниження або збільшення зубця *R* у більшості відведень, як у стандартних, так і у грудних відведеннях (високий гострокінцевий зубець *T*, зниження амплітуди зубця *T*).

Збільшення амплітуди зубця *T* супроводжувалось підвищенням сегмента *ST*  $\geq 2$  мм у більшості відведень. Зміни зубця *T* у поєднанні з положенням сегмента *ST* досить складно трактувати як «зміни у спортсмена». Вони дуже нагадують

зміни при недостатності кровопостачання міокарда. Не виключено, що гіпертрофія міокарда збільшує його біопотенціал та змінює зубці *R* та *T*, з одного боку, а з другого – збільшення маси міокарда призводить до недостатності його кровопостачання. Про це свідчить форма зубців *T*. Вони в обстежуваних високі та загострені. Про це ж говорить і положення сегмента *ST*. Інтервал *Q–T* (електромеханічна систола) певною мірою відображає стан скоротливості міокарда. Збільшення різниці між тривалістю *Q–T* фактичною і *Q–T*, належною для даної ЧСС та статі обстежуваних, свідчить про збільшення тривалості серцевого скорочення. Це може бути обумовлено збільшенням маси міокарда або погіршенням його скоротливості. Відносно цих виявлених нами змін у науковій літературі також є аналогічні дані [5, 7–9].

Відображенням поліпшення скоротливості міокарда є зменшення *Q–T* фактичної порівняно з *Q–T* належною.

У восьми обстежуваних *Q–T* фактична перевищувала *Q–T* належну.

У даних обстежуваних була наявна гіпертрофія лівого шлуночка. Можна вважати, що саме вона збільшила час його електромеханічної систоли. Однак походження зазначених змін комплексу *QRST* потребує уточнення. В середньому величина інтервалу *Q–T* становить  $0,39 \pm 0,15$  с (за належного значення 0,38).

### Порівняльна характеристика змін ЕКГ у легкоатлетів різної кваліфікації

Результати дослідження показали, що у всіх спортсменів 1-ї групи визначався синусовий ритм з нормальною ЧСС у межах  $64,27 \pm 2,18$  уд.·хв<sup>-1</sup> (табл. 1). У 2-й групі у двох обстежуваних спостерігалася синусова аритмія (10,5 %), середній показник ЧСС –  $62,67 \pm 2,96$  уд.·хв<sup>-1</sup>. У третій групі в одного обстеженого (5 %) виявлено передсердну екстрасистолію. У всіх групах приблизно в половині обстежених була наявна міграція водія ритму всередині пазухо-передсердного вузла (у 1-й групі – 50 %, у 2-й групі – 43 %, а у 10,5 % – синусова аритмія).

Отже, зміни функції автоматизму в 2-й групі більше відповідають змінам у спортсменів, що були описані в літературних джерелах [4, 7, 8, 10, 11].

У ході вивчення положення осі серця у фронтальній площині виявлено, що тенденція до її відхилення вправо в обстежених 2- та 3-ї груп була більш вираженою, ніж у 1-ї: середня величина кута  $\alpha$  в 1-й групі була менша, ніж у 2-й – відповідно  $59,6^\circ$ ,  $80,8^\circ$  та  $67^\circ$ . Частота відхилення осі серця

ТАБЛИ  
кардіо

п
ЧСС, у
P–Q, с
Тривалі зубця
Тривалі лексу
Тривалі сегмен
Тривалі інтерва

станом  
2-й –

Пі,

поздо

жених

ця впр

стеріг

осі (10

Пр

речної

обох г

групи,

мічала

тикаль

однак

У

осіб 1-

же сві,

функц

щепле

групі

прибли

відпові

Ан

різні г

обстеж

3-ї гру

ночков

Блокад

одного

та у во

Пот

зміни с

в обсте

чалося

1,3 мм,

значно

вило 3,

нією бі

ТАБЛИЦЯ 1 – Результати основних показників електрокардіограми легкоатлетів різної кваліфікації

Показник	Значення, група					
	1-а (n = 11)		2-а (n = 18)		3-я (n = 20)	
	$\bar{x}$	$S_x$	$\bar{x}$	$S_x$	$\bar{x}$	$S_x$
ЧСС, уд. · хв <sup>-1</sup>	64,27	2,18	62,67	2,96	61,45	1,99
P-Q, с	0,13	0,006	0,09	0,006	0,82	0,009
Тривалість зубця P, с	0,076	0,0049	0,07	0,01	0,08	0,02
Тривалість комплексу QRS, с	0,85	0,06	0,09	0,02	0,09	0,003
Тривалість сегмента ST, с	0,25	0,02	0,25	0,02	0,25	0,019
Тривалість інтервалу Q-T, с	0,38	0,033	0,39	0,033	0,41	0,02

становила: в 1-й групі – 10 % (одна особа), у 2-й – 20 % (три), у 3-й – 25 % (чотири особи).

Під час вивчення поворотів серця відносно поздовжньої осі було виявлено, що у 14 обстежених 3-ї групи (70 %) відмічається поворот серця вправо, в 1-й групі в одного з обстежених спостерігався поворот серця навколо поздовжньої осі (10 %).

При вивченні поворотів серця відносно поперечної осі суттєвих відмінностей у обстежених обох груп не виявлено. В одного спортсмена 1-ї групи, у двох 2-ї групи та в одного 3-ї групи відмічалася проміжна позиція серця, у решти – вертикальна і піввертикальна позиції (приблизно в однаковому співвідношенні в обох групах).

У обстежених 2- та 3-ї груп частіше, ніж в осіб 1-ї групи відмічалися зміни зубця P, що може свідчити про морфологічні зміни і порушення функції передсердь (зниження амплітуди, розщеплення зубця, порушення полярності). В 1-й групі частота виявлення таких змін становила приблизно 60 %, а в 2- і 3-й групах – по 80 % відповідно.

Аналіз шлуночкового комплексу QRS виявив різні порушення (деформацію зубців) у 50 % обстежених 1-ї групи, у 90 % – 2-ї та 95 % – 3-ї групи. Виявлено порушення внутрішньошлуночкової провідності по правій ніжці пучка Гіса. Блокада правої ніжки пучка Гіса була наявна в одного обстеженого 1-ї групи, у восьми осіб 2-ї та у восьми – 3-ї групи.

Потрібно також сказати про більш значущі зміни сегмента ST і більшу частоту їх виявлення в обстежених 2- і 3-ї груп. Так, у 1-й групі відмічалася підвищення сегмента ST над ізолінією на 1,3 мм, у 2-й групі воно дорівнювало 2,35 мм, що значно вище, ніж у 1-й групі, у 3-й групі становило 3,2 мм. Підвищення сегмента ST над ізолінією більше, ніж на 1 мм у 1-й групі, відмічалася

у трьох обстежених (30 %), у 2-й групі – у 14 (приблизно 81,2 %), у 3-й групі – у 77,7 %.

Аналіз зубця T виявив збільшення його амплітуди у трьох обстежених (30 %) 1-ї групи, у 14 (82,3 %) 2-ї групи, а також у 16 3-ї групи (80 %). Збільшення амплітуди зубця T у обстежених 2-ї та 3-ї груп було більш суттєвим, ніж у спортсменів 1-ї групи. В 1-й групі амплітуда зубця T у середньому дорівнювала  $8,3 \pm 5,6$  мм, у 2-й –  $9,7 \pm 3,5$  мм, у 3-й –  $9,4 \pm 3,4$  мм. Такі зміни зубця можна пояснити робочою гіпертрофією шлуночків серця спортсменів. На жаль, форма зубців у всіх випадках їх збільшення свідчить про ймовірність наявності недостатності кровозабезпечення міокарда. І в цьому випадку спортсмени 2-ї та 3-ї груп знаходяться в гірших умовах порівняно з обстеженими 1-ї групи. Про це також свідчить наявність у більшості спортсменів 2-ї та 3-ї груп від'ємних зубців T на ЕКГ.

У цих групах частіше, ніж у 1-й, виявлялися ознаки гіпертрофії лівого шлуночка: в 1-й групі у чотирьох обстежених (38 %), у 2-й – у дев'яти (53 %).

Тривалість інтервалу Q-T (електромеханічна систола) була більшою в обстежених обох груп ( $0,38 \pm 0,033$  с у 1-й,  $0,39 \pm 0,033$  с – у 2-й і  $0,41 \pm 0,02$  с у 3-й). Цей факт свідчить про збільшення часу скорочення лівого шлуночка, що, можливо, обумовлено погіршенням скоротливості міокарда.

Отже, порівняння даних ЕКГ у легкоатлетів із різних груп підготовки продемонструвало таке: зі збільшенням кваліфікації спортсменів частіше спостерігаються і стають більш вираженими зміни ЕКГ, які свідчать про порушення функції автоматизму, збудження і скоротливості міокарда. На нашу думку, зазначені зміни підлягають обов'язковому медичному аналізу з урахуванням ряду клінічних, інструментальних і лабораторних методів обстеження, медичного моніторингу з метою збереження здоров'я спортсменів.

У більш кваліфікованих спортсменів частіше виявляють зміни ЕКГ і вони є більш суттєвими, що свідчать про морфофункціональні зміни пазухо-передсердного вузла, його регуляції. Змінюється провідність передсердь і шлуночків. У передсердях виявляються зміни, що є відображенням зниження амплітуди зубця P, його розщеплення, зміни полярності. Аналогічні зміни відбуваються у шлуночках. Спостерігається їх деформація. Відмічається пряма залежність вираженості і частоти виявлення змін із підвищенням кваліфікації спортсменів. У групі легкоатлетів з більш високою кваліфікацією (2-а група) на ЕКГ частіше виявляють ознаки гіпертрофії лівого шлуночка.

Також у цій групі частіше відмічають збільшення амплітуди зубця *T*, що свідчить про більшу біоелектричну активність серця. Однак форма цих зубців вимагає більш ґрунтовного обстеження спортсменів з метою виключення можливості розвитку недостатності кровозабезпечення міокарда у зв'язку з його гіпертрофією.

#### Висновки

1. Результати ЕКГ-дослідження спортсменів-легкоатлетів показали, що у них виявлено правильний синусовий ритм зі схильністю до брадикардії. Приблизно у 50 % обстежуваних спостерігали міграцію водія ритму у межах пазухо-передсердного вузла. Підвищення кваліфікації легкоатлетів призводить до збільшення частоти і вираженості зазначених змін.

2. Під час вивчення положення серця у фронтальній площині виявлено тенденцію до відхилення осі серця вправо, що може опосередковано свідчити про ранні ознаки гіпертрофії міокарда лівого шлуночка. Частота виявлених змін зростала у спортсменів на етапі підготовки до вищих

спортивних досягнень (порівняно зі спортсменами, які перебували на етапі спеціалізованої базової підготовки).

3. Аналіз передсердного зубця *P* показав наявність різного типу змін: порушення провідності в передсердях, зміни полярності, інколи наявність гіпертрофії лівого передсердя. Вираженість і частота виявлених змін прямо пропорційні до збільшення інтенсивності і тривалості фізичного навантаження.

4. Вивчення шлуночкового комплексу виявило різні зміни: порушення провідності, часто за типом блокади правої ніжки пучка Гіса. Зубці шлуночкового комплексу нерідко деформовані, збільшені у розмірах. Інколи змінюється полярність зубця *T*. Його гострокінцева форма може свідчати про початкові (приховані) ознаки порушення коронарного кровообігу.

5. Збільшення тривалості інтервалу *Q-T* (електромеханічної систоли) є ознакою, що потребує настороженості стосовно погіршення скоротливої функції міокарда лівого шлуночка.

#### Література

1. Белоцерковский З. Б. Эргометрические и кардиологические критерии физической работоспособности у спортсменов / З. Б. Белоцерковский. – М. : Сов. спорт, 2005. – С. 348 с.
2. Белоцерковский З. Б. Электрическая активность сердца и физическая работоспособность у спортсменов / З. Б. Белоцерковский, Б. Г. Любина, Г. А. Койдинова // Теория и практика физ. культуры. – 2009. – № 1. – С. 12–19.
3. Бутченко В. Л. Некоторые варианты синдрома преждевременной реполяризации миокарда желудочков сердца у спортсменов / В. Л. Бутченко // Врачебный контроль и восстановительное лечение спортсменов. – М. : Медицина, 1986. – С. 15–19.
4. Земцовский Э. В. Аритмический вариант клинического течения стрессорной кардиомиопатии / Э. В. Земцовский, Е. А. Гаврилова, В. А. Бондарев // Вестн. аритмологии. – 2002. – № 29. – С. 34–38.
5. Макарова Г. А. Спортивная медицина / Г. А. Макарова. – М. : Сов. спорт, 2005. – 480 с.
6. Марушко Ю. В. Состояние сердечно-сосудистой системы у спортсменов («спортивное сердце») / Ю. В. Марушко, Т. В. Гишчак, В. А. Козловский // Спорт. медицина. – 2008. – № 2. – С. 21–42.
7. Тайболина Л. А. Влияние соревновательной деятельности на топографию электрической активности сердца у спортсменов высокого класса по гребле на байдарках и каноэ / Л. А. Тайболина, Е. А. Талатынник // Вісн. Чернігів. нац. пед. ун-ту. Сер.: Педагогічні науки. Фізичне виховання та спорт. – 2015. – № 129 (1). – С. 276–280.
8. Хрущев С. В. Спортивное сердце / С. В. Хрущев // Физкультура в профилактике, лечении и реабилитации. – 2008. – № 2 (25). – С. 55–64.
9. Чистякова Ю. С. Фрактальный анализ сердцевого ритму у спортсменов с аномальной электрокардиограммой: дис. ... канд. мед. наук : спец. 14.01.24 / Ю. С. Чистякова. – К., 2007. – 178 с.
10. The prevalence, distribution, and clinical outcomes of electrocardiographic repolarization patterns in male athletes of African/Afro-Caribbean origin / [M. Papadakis, F. Carre, G. Kervio et al.] // Eur. Heart J. – 2011. – Vol. 32, N 18. – P. 2304–2013.

#### Reference

1. Belotserkovskiy, Z.B. (2005). *Ergometricheskie i kardiologicheskie kriterii fizicheskoy rabotosposobnosti u sportsmenov [Ergometric and cardiological criteria of physical performance in athletes]*. Moscow: Sovetskiy sport [in Russian].
2. Belotserkovskiy, Z.B. Lyubina, B.G., & Koydinova, G.A. (2009). *Elektricheskaya aktivnost serdtsa i fizicheskaya rabotosposobnost u sportsmenov [Electrical activity of the heart and physical performance in athletes]*. *Teoriya i praktika fizicheskoy kulturyi – Theory and practice of physical culture*, 1, 12-19 [in Russian].
3. Butchenko, V.L. (1986). *Nekotorye varianty sindroma prezhdevremennoy repolyarizatsii miokarda zheludochkov serdtsa u sportsmenov [Some variants of the syndrome of premature cardiac ventricular myocardial repolarization in athletes]*. *Vrachebnyy kontrol i vosstanovitelnoe lechenie sportsmenov – Medical control and rehabilitation treatment of athletes*. Moscow: Meditsina [in Russian].
4. Zemtsovskiy, E.V., Gavrilova, E.A., & Bondarev, V.A. (2002). *Aritmicheskyy variant klinicheskogo techeniya stressomoy kardiomiopatii [Arrhythmic variant of clinical course of stress cardiomyopathy]*. *Vestnik aritmologii – Herald of arrhythmology*, 29, 34-38 [in Russian].
5. Makarova, G.A. (2005). *Sportivnaya meditsina [Sports Medicine]*. Moscow: Sovetskiy sport [in Russian].
6. Marushko, Yu.V., Gishchak, T.V., Kozlovskiy, V.A. (2008). *Sostoyanie serdечно-sosudistoy sistemyi u sportsmenov («sportivnoe serdtse») [The state of the cardiovascular system in athletes («sports heart»)]*. *Sportivna meditsina – Sports Medicine*, 2, 21-42 [in Russian].
7. Taybolina, L.A., & Talatyinnik, E.A. (2015). *Vliyaniye sorevnovatelnoy deyatelnosti na topografiyu elektricheskoy aktivnosti serdtsa u sportsmenov vyisokogo klassa po greble na baydarkah i kanoe [Influence of competitive activity on the topography of the electrical activity of the heart of high-class athletes in canoeing]*. *Visnyk Chernigivskogo natsionalnogo pedagogichnogo universitetu (ser. «Pedagogichni nauki. Fizichne vihovannya ta sport») – Bulletin of Chernihiv National Pedagogical University (ser. «Pedagogical Sciences, Physical Education and Sports»)*, 129 (1), 276-280 [in Russian].



11. Viitasalo M. T. Ambulatory electrocardiographic recordings in endurance athletes / M. Viitasalo, R. Kala, A. Eissalo // *Br. Heart J.* – 1982. – Vol. 47, N 3. – P. 213–220.

8. Hrushchev, S.V. (2008). Sportivnoe serdtse [Sports Heart]. *Fizkultura v profilaktike, lechenii i reabilitatsii – Physical Education in Prevention, Treatment and Rehabilitation*, 2 (25), 55-64 [in Russian].

9. Chystiakova, Yu.S. (2007). Fraktalniy analiz sertsevoho rytmu u sportsmeniv z anomalnoiu elektrokardiogramoiu [Fractal analysis of cardiac rhythm in athletes with abnormal electrocardiogram]. *Candidate's thesis*. Kyiv [in Ukrainian].

10. Papadakis, M., Carre, F., Kervio, G., et al. (2011). The prevalence, distribution, and clinical outcomes of electrocardiographic repolarization patterns in male athletes of African /Afro-Caribbean origin. *Eur. Heart J.*, Vol. 32, 18, 2304-2013.

11. Viitasalo, M.T., Kala, R., & Eissalo, A. (1982). Ambulatory electrocardiographic recordings in endurance athletes. *Br. Heart J.*, Vol. 47, 3, 213-220.

sportmedkafedra@gmail.com

Надійшла 24.09.2017

СМЕ-  
ї ба-

в на-  
ності  
наяв-  
ність  
ні до  
чного

яви-  
то за  
Зубці  
звані,  
оляр-  
може  
пору-

Q-T  
о по-  
ско-

gicheskie  
d cardio-  
sport [in

9). Elekt-  
rtsmenov  
Teoriya i  
1, 12-19

zhdevre-  
rtsmenov  
yocardial  
lechenie  
Moscow:

2). Aritmi-  
rhythmic  
i – Herald

Medicine].

Sostoya-  
se») [The  
Sportivna

ovnovatel-  
u sports-  
luence of  
the heart  
ionalnogo  
vihovan-  
rsity (ser.  
276-280