

Чи є доцільним використання фізіотерапевтичних засобів після ендоскопічної поперекової мікродискектомії? Результати власного досвіду

УДК 616.721.1-007.43-089.819

**В. С. Балан¹, Л. Д. Кравчук², Н. О. Борзих³,
О. М. Клецкова²**

¹Відділення нейрохірургії хребта та спинного мозку, комунальне некомерційне підприємство «Обласна клінічна лікарня» Івано-Франківської обласної ради, Івано-Франківськ, Україна

²Національний університет фізичного виховання і спорту України, Київ, Україна

³Відділення реабілітації, Державна установа «Інститут травматології та ортопедії Національної академії медичних наук України», Київ, Україна

Резюме. Розглянуто питання доцільності використання фізіотерапевтичних засобів після ендоскопічної поперекової мікродискектомії. *Мета.* Провести порівняльний аналіз ефективності застосування програми фізичної терапії у пацієнтів, прооперованих з приводу гриж міжхребцевих дисків поперекового відділу хребта методом унілатеральної біпортальної ендоскопічної дискектомії (UBE). *Методи.* VAS (см), анкетування Oswestry через 1 місяць та 6 місяців, відповідно. Статистичну обробку результатів проводили за допомогою Microsoft Excel та Statistica 8.0 (StatSoft Inc.). *Результати.* Після операції в кожній із груп, включених у дослідження, виявлено статистично значуще зниження показників болю ($p < 0,05$). Достовірно значущих відмінностей між групами на етапі останнього обстеження не виявлено ($p > 0,05$). Достовірно значущих відмінностей між групами спостереження за показником болю в нозі (VAS) через 1 місяць після операції та під час останнього опитування також не виявлено ($p > 0,05$).

Щодо частоти повторних операцій достовірних відмінностей не виявлено. Вивчення оцінки якості життя за Oswestry порівняно з передопераційним станом показало достовірне покращення в обох групах.

Використання програми фізичної терапії може бути хорошим варіантом для прискореного відновлення пацієнтів з поперековими грижами міжхребцевих дисків, прооперованих методом UBE, причому очікуване покращення триває щонайменше 6 місяців.

Ключові слова: біпортальна ендоскопічна дискектомія, поперековий відділ, фізична терапія, біль у спині, реабілітація, рецидив грижі міжхребцевого диска.

Is it appropriate to use physiotherapeutic means after endoscopic lumbar microdiscectomy? Results of our personal experience

V. S. Balan¹, L. D. Kravchuk², N. O. Borzykh³, O. M. Kletsikova²

¹Department of Neurosurgery of the Spine and Spinal Cord, Municipal Non-Profit Enterprise "Regional Clinical Hospital" of the Ivano-Frankivsk Regional Council, Ivano-Frankivsk, Ukraine

²National University of Ukraine on Physical Education and Sport, Kyiv, Ukraine

³Rehabilitation Department, State Institution "Institute of Traumatology and Orthopedics of the National Academy of Medical Sciences of Ukraine", Kyiv, Ukraine

Abstract. The article examines the issue of the appropriateness of using physiotherapeutic means after endoscopic lumbar microdiscectomy. *Objective.* To conduct a comparative analysis of the effectiveness of the physical therapy program in patients operated on for lumbar intervertebral disc herniation using unilateral biportal endoscopic discectomy (UBE). *Methods.*

VAS (cm), Oswestry questionnaire at 1 month and 6 months, respectively. Statistical analysis of the results was performed using Microsoft Excel and Statistica 8.0 (StatSoft Inc.). *Results.* After surgery in each of the groups included in the study, a statistically significant decrease in pain scores was found ($p < 0.05$). No significant differences were observed between the groups at the final examination ($p > 0.05$). There were no significant differences between the groups in the leg pain score (VAS) 1 month after surgery and at the last survey ($p > 0.05$).

There were no significant differences in the frequency of reoperations. An analysis of the Oswestry quality of life score compared to the preoperative state showed a significant improvement in both groups.

The use of a physical therapy program may be a good option for accelerated recovery of patients with lumbar herniated discs operated on using UBE, with the expected improvement lasting for at least 6 months.

Keywords: biportal endoscopic discectomy, lumbar spine, physical therapy, back pain, rehabilitation, recurrence of intervertebral disc herniation.

Постановка проблеми. Методики хірургічного лікування гриж міжхребцевих дисків поперекового відділу хребта прогресивно змінюють одна одну. Поперекова дискектомія залишається найефективнішим способом усунення компресії нерва внаслідок грижі диска поперекового відділу і процедуру можна безпечно проводити за допомогою мінімально інвазивних методів [4, 11, 14].

Однак цей підхід не передбачає відновлення пошкоджених дисків, а скоріше погіршує стабільність через видалення фрагмента диска [3, 5]. Іншим важливим аспектом є відносно висока частота рецидивів (середня їх частота у попередніх серіях – до 15 %) [1, 13].

У цьому відношенні фіброзне кільце є ключовою анатомічною структурою, яка сприяє неефективності хірургічного втручання. Чим більший дефект фіброзного кільця, тим більшою є проблема, пов'язана з відсутністю самовідновлення [1].

Вправи для стабілізації поперекового відділу є основним компонентом післяопераційного відновлення у двох основних клінічних контекстах [9]: по-перше, вони сприяють швидшому відновленню пацієнта після операційного втручання, по-друге – використовуються для запобігання рецидиву після дискектомії, для усунення болю, викликаного нестабільністю хребта.

У цьому дослідженні ми розглянемо результати спостереження двох груп пацієнтів, які проходили програму фізичної терапії (ФТ) після ендоскопічної мікродискектомії, та тими, хто відмовився, та проведемо порівняльний аналіз з іншими дослідженнями, де розглянуто аналогічні питання.

Мета дослідження – провести порівняльний аналіз ефективності застосування програми фізичної терапії у пацієнтів, прооперованих з приводу гриж міжхребцевих дисків поперекового відділу хребта методом унілатеральної біпоральної ендоскопічної дискектомії (UBE).

Методи дослідження: VAS (см), анкетування Oswestry через 1 місяць та 6 місяців відповідно. Статистичну обробку результатів проводили за допомогою Microsoft Excel та Statistica 8.0 (StatSoft Inc.).

Результати дослідження. Проспективне дослідження проведено на базі відділення нейрохірургії хребта та спинного мозку Івано-Франківської обласної клінічної лікарні в період з травня 2021 до серпня 2023 р. Вибірку становили 215 пацієнтів із грижами міжхребцевих дисків поперекового відділу хребта (на рівні L2-L3, L3-L4, L4-L5, L5-S1), серед яких чоловіків – 124, жінок – 91 особа.

Пацієнтів було розподілено на дві групи: група РТ ($n = 120$) включала пацієнтів, які регулярно брали участь у програмах фізичної терапії протягом 4 міс. післяопераційного періоду, тоді як до групи НРТ ($n = 95$) входили ті, хто не регулярно відвідував заняття чи взагалі не брав участі у програмах фізіотерапії та реабілітації. Усі пацієнти, які взяли участь у дослідженні, мали однорівневу грижу поперекового диска, що погіршувало якість їхнього повсякденного життя.

Критерії включення у дослідження: хірургічне втручання, виконане з приводу первинної однорівневої грижі МХД попереково-крижового відділу хребта на одному з трьох сегментів – L2-L3, L3-L4, L4-L5, L5-S1.

Критерії виключення: деформація хребта, дегенеративний стеноз хребтового каналу, спондилолітез, нестабільність хребтово-рухового сегмента.

Показами до операції були: больовий синдром тривалістю щонайменше 4 тиж. (ВАШ $> 4-5$ балів та/або ODI > 40 %); корінцевий больовий синдром та порушення чутливості; неефективність консервативної терапії; порушення сили м'язів нижньої кінцівки (сила м'язів 3 та менше балів за ММТ).

ТАБЛИЦЯ 1 – Демографічні та клінічні дані у групах до операції

Характеристика	Група РТ (n = 120)	Група NPT (n = 95)	p*
Кількість пацієнтів:	120	95	> 0,05
чоловіки	78	62	
жінки	42	33	
Вік M ± SD, років	42,8 ± 7,2	40,2 ± 5,5	> 0,05
Віковий діапазон, років	31–52	29–49	> 0,05
ODI M ± SD, %	60,3 ± 10,2	59,3 ± 9,5	> 0,05
VAS, нога M ± SD, см	7,6 ± 2,3	7,1 ± 1,9	> 0,05
VAS, спина M ± SD, см	5,5 ± 1,7	5,7 ± 1,6	> 0,05
Рівень оперативного втручання, %			
L2- L3	4 (3,4)	4 (4,2)	> 0,05
L3- L4	8 (6,6)	7 (7,3)	> 0,05
L4- L5	38 (31,6)	32 (33,8)	> 0,05
L5- S1	70 (58,4)	52 (54,7)	> 0,05

Інтенсивність больового синдрому оцінювали з використанням візуальної аналогової шкали болю (VAS, см), задоволеність пацієнтів та якість життя – за допомогою анкетування Oswestry (Oswestry low back pain disability questionnaire, ODI) через 1 та 6 міс. після операції відповідно. Отриманий індекс Oswestry, що характеризує ступінь функціональних порушень пацієнта, оцінювали в діапазоні від 0 (відсутність порушень) до 100 % (абсолютні) табл. 1.

Дослідження було виконано згідно зі стандартами, які викладені у Гельсінкській декларації Всесвітньої медичної асоціації «Етичні засади проведення наукових медичних досліджень за участю людини». Перед проведенням дослідження від усіх учасників було отримано добровільну згоду. Статистичну обробку результатів проводили за допомогою прикладних програм Microsoft Excel та Statistica 8.0 (StatSoft Inc.). Застосовували критерій Манна-Уїтні. Аналіз повторних змін проводили за допомогою критерію Вілкоксона. Отримані в результаті дослідження дані оброблено методами математичної статистики. Визначено: кількість вибірок (n); середнє арифметичне значення (M); дисперсія (S²); середньоквадратичне відхилення (SD). Використовували критерій Манна-Уїтні. Наявність зв'язку між досліджуваними показниками вивчали за допомогою критерію Фішера. Обраний рівень достовірності P відповідав 95 %, а прийнятий рівень статистичної значущості становив 0,05 (p = 0,05) [1].

Методика операції. Після обробки операційного поля в положенні пацієнта на животі під ендотрахеальним наркозом під рентгеноскопичним контролем визначали рівень запланованого оперативного втручання. Верхній розріз про-

дили на рівні нижнього краю дужки необхідного рівня. Через розріз вводили провідник, на який по черзі насаджували систему дилататорів для розширення м'язового каналу з наступною установкою троакара з ендоскопом. Нижній розріз проводили на 3 см каудальніше. Формування м'язового каналу проводили за допомогою системи дилататорів. До ендоскопа підключали систему подачі фіз. розчину. Після формування триангуляції між артроскопом та інструментами та налаштування відтоку рідини, м'які тканини, що оточують інтраламінарний простір, видаляли за допомогою радіочастотного вапера. Коли жовту зв'язку цільового інтраламінарного простору та нижню дужку повністю оголювали, проводили інтерламіномію за допомогою артроскопічного бура, остеотома та кусачок керісона. Жовту зв'язку видаляли доти, доки повністю не відкривали нервовий корінець, який зміщувався медіально за допомогою інструментів. Проводили видалення секвестру та кюретаж міжхребцевого диска за допомогою інструментів. Гемостаз при епідуральній кровотечі проводили шляхом застосування електродів радіочастотної коагуляції. У разі кровотечі із кістки гемостаз проводили з використанням кісткового воску. Після видалення грижі міжхребцевого диска та декомпресії нервового корінця ушивали рану.

Розроблена програма фізичної терапії складалась з двох періодів: перший ранній післяопераційний (від 1 до 14 днів); другий – пізній післяопераційний (з 14 днів до 4 міс.).

У ранній післяопераційний період (0–2 тиж.): пацієнтів активізували під наглядом фізіотерапевта в першу добу після операції. Також їх просили змінювати своє положення щонайменше з 30-хвилинними інтервалами.

Особливості вертикалізації пацієнта після ендоскопічного оперативного втручання.

Вставати було рекомендовано з положення лежачи на животі з упором на «здорову ногу» (рис. 1). Наголошувалося про обмеження з виконанням гіперекстензії поперекового відділу, піднімання важких речей, згинання протягом 6 тиж.

Відповідно до нашого реабілітаційного протоколу, ротація поперекового відділу була обмежена протягом 3 тиж. Пацієнтам також радили уникати водіння авто принаймні протягом 2 тиж. після операції.

Метою призначених вправ було зміцнення м'язів спини та м'язів черевного преса контрольованим чином, зберігаючи хребет у нейтральному положенні (рис. 2). Статичні вправи для

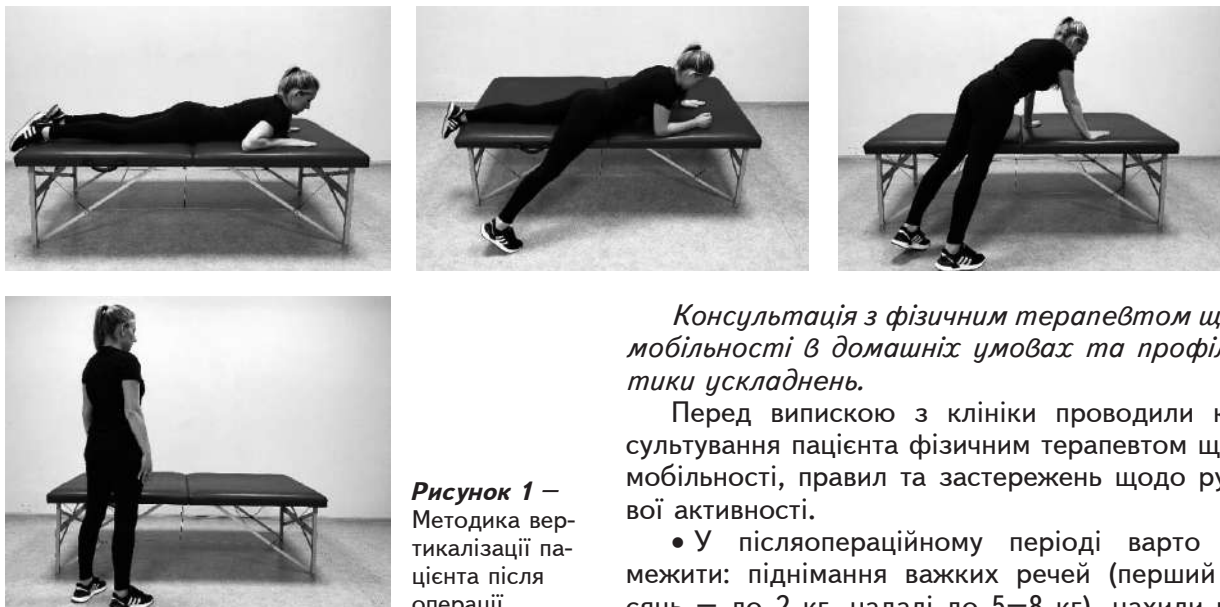

Рисунок 1 – Методика вертикалізації пацієнта після операції

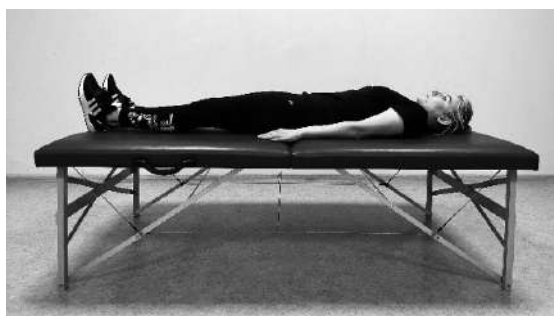
зміцнення м'язів живота не допускались протягом 6 тиж. Плавання і біг дозволяли через 8 тиж.

Консультація з фізичним терапевтом щодо мобільності в домашніх умовах та профілактики ускладнень.

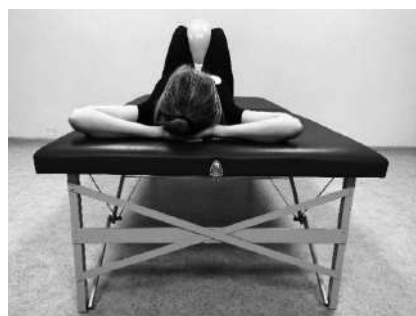Перед випискою з клініки проводили консультацію пацієнта фізичним терапевтом щодо мобільності, правил та застережень щодо рухової активності.

- У післяопераційному періоді варто обмежити: піднімання важких речей (перший місяць – до 2 кг, надалі до 5–8 кг), нахили вперед та в сторони, скручування терміном на 30 днів.

- Сидіти дозволяється з першого дня після операції під час їжі та відвідування туалету (про-



Вихідне положення – лежачи на спині, ноги розігнуті в колінних суглобах. Виконати стискання сідниць помірно, без болю. Потім розслабитися. Повторити вправу (по 5–6 разів)



Вихідне положення – лежачи на спині, ноги зігнуті в колінних суглобах. Зафіксувати м'яч між колінами, звести коліна, стискаючи м'яч (4–6 разів). Потім розслабитися. Повторити вправу (по 5–6 разів)



Вихідне положення – лежачи на спині, руки витягнуті вперед, ноги зігнуті в колінних суглобах, стопи на кушетці. Плавню підняти верхню частину тулуба, включаючи лопатки, витягаючись вгору за руками, утримати положення 2–5 с. і повернутися в положення лежачи. Вправу виконувати плавно, з невеликою амплітудою, не викликаючи болю. Повторити вправу (по 5–6 разів)



Вихідне положення – лежачи на боці, відведення ноги зі спротивом, утримати положення 2–5 с. і повернутися в положення лежачи. Вправу виконувати плавно, з невеликою амплітудою, не викликаючи болю. Повторити вправу іншою ногою (по 5–6 разів)

Рисунок 2 – Комплекс вправ раннього післяопераційного періоду

ТАБЛИЦЯ 2 – Результати лікування пацієнтів на різних етапах спостереження

Характеристика		Група РТ (n = 120)	Група NPT (n = 95)	p. value
Загальні результати лікування				
Результати VAS, спина (M ± SD) см	До операції	4,6 ± 1,3	4,9 ± 0,9	p > 0,05*
	Після операції 1 міс.	1,32 ± 0,53	1,4 ± 0,3	p > 0,05*
	Після операції 6 міс.	0,3 ± 0,21	0,5 ± 0,46	p > 0,05*
Результати VAS, нога (M ± SD) см	До операції	7,1 ± 1,1	7,4 ± 1,3	p > 0,05*
	Після операції 1 міс.	0,6 ± 0,8	0,4 ± 0,33	p > 0,05*
	Після операції 6 міс.	0,4 ± 0,3	0,3 ± 0,22	p > 0,05*
Результати ODI, % Me [Q1; Q3]	До операції	45,5 [35,35; 52,5]	47,5 [37,5; 50]	p > 0,05**
	Після операції 1 міс.	8,5 [3,5; 15,5]	15,5 [8,5; 20,5]	p < 0,05**
	Після операції 6 міс.	4,5 [3,5; 10,5]	13,5 [9,5; 24,5]	p < 0,05**
Ускладнення				
Епідуральна гематома		1 (5,66 %)	-	p > 0,05*
Подразнення нерва дренажем		2 (1,7 %)	2 (2,1 %)	p > 0,05*
Неврологічні синдром кінського хвоста		-	-	
парестезія		26 (21,7 %)	24 (25,3 %)	p > 0,05*
Рецидив грижі		2 (1,7 %)	3 (3,15 %)	p > 0,05*

Примітки: Me [25; 75] – у вигляді медіани з інтерквартильним розмахом; * визначено за допомогою t – критерію Стьюдента; ** визначено за допомогою критерію Фішера.

тягом 10 днів), а потім можна збільшити перебування сидячи, починаючи від 15–20 хв.

- За кермом дозволено їздити з 14–21 дня на невеликі відстані, через місяць після операції – без обмежень.

- До двох місяців не рекомендовано відвідувати тренажерний зал самостійно, лише під наглядом реабілітолога, до одного місяця – басейн.

- Статеве життя можна відновлювати з третього дня пасивно, активно – допускаються з чотирнадцятого дня.

Залежно від рівня толерантності до фізичних навантажень, вправи на розтягування розпочинали на шостому післяопераційному тижні. Вправи на динамічну стабілізацію поперекового відділу почали виконувати під наглядом у безболісних межах. Виключали будь-які фізичні навантаження, які посилюють біль. Рекомендовано щотижневі контрольні візити до кінця дванадцятого тижня. Фізичний терапевт проводив контрольні огляди раз на три тижні.

Повернення до спортивної фази (через 6 міс.) – було дозволено відвідувати спортивні заняття без інтенсивних навантажень на хребет.

Ранній та пізній післяопераційний VAS та ODI та зв'язок між відповідністю програмі вправ та рецидивною грижею диска, яка розвинулася на тому самому рівні, оцінювали за допомогою статистичного аналізу.

До групи РТ увійшли 120 пацієнтів, які регулярно виконували 4-місячну програму фізичної

терапії; групу NPT становили 95 пацієнтів, які не займалися або нерегулярно виконували програму ФТ. У групі NPT нерегулярно відвідували програму ФТ 56 пацієнтів протягом 4 міс., а 39 пацієнтів взагалі не брали участь у програмі фізіотерапії.

Протягом 6-місячного періоду спостереження у п'яти пацієнтів розвинулась рецидивна грижа диска на тому самому рівні: у двох пацієнтів групи РТ та трьох пацієнтів групи NPT, які перенесли повторну операцію. Демографічні дані та передопераційні значення VAS та ODI представлено в таблиці 2.

Основною скаргою хворих був больовий синдром у спині та відповідній нижній кінцівці. Показник болю у відповідній нижній кінцівці був у діапазоні 5-10 балів за VAS та становив у середньому (7,1 ± 1,1 та 7,4 ± 1,3 відповідно в РТ та NPT групі. Показник болю в спині був визначений в діапазоні від 3 до 8 балів і в середньому становив 4,6 ± 1,3 та 4,9 ± 0,9, у РТ та NPT групі відповідно.

Після операції в кожній із груп, включених у дослідження, виявлено статистично значуще зниження показників болю (p < 0,05). Так, у післяопераційному періоді в групі РТ показник болю в спині за VAS зменшився з 4,6 ± 1,3 см до 1,32 ± 0,53 см через 1 міс. зі збереженням позитивної динаміки протягом 6 міс. спостереження 0,3 ± 0,21 см відповідно. В групі NPT через 1 міс. рівень больового синдрому в спині становив 1,4 ± 0,3 см та 0,5 ± 0,46 см через 6 міс. Достовір-

но значущих відмінностей між групами на етапі останнього обстеження не виявлено ($p > 0,05$).

Оцінка вираженості радикулярного болю в нозі в післяопераційному періоді через 1 міс. показала достовірне покращення в обох групах: в групі РТ пацієнти відмічали зменшення з $7,1 \pm 1,1$ см до $0,6 \pm 0,8$, в групі NPT – з $7,4 \pm 1,3$ см до $0,4 \pm 0,33$ см. Достовірно значущих відмінностей між групами спостереження під час останнього опитування також не виявлено ($p > 0,05$).

Вивчення суб'єктивної оцінки якості життя та здатності до самообслуговування за опитувальником Освестрі (Oswestry Disability Index (ODI) порівняно з передопераційним станом та після лікування показало суттєве поліпшення, яке відмічали пацієнти обох груп уже під час виписки.

До операції показник ODI становив: у групі РТ та групі NPT – $45,5$ [35,35; 52,5] та $47,5$ [37,5; 50] відповідно ($p > 0,05$); вже через 1 міс. – $8,5$ [3,5; 15,5] та $15,5$ [8,5; 20,5] в групі РТ та NPT, відповідно. Отримані дані дозволяють зробити висновок, що в групі пацієнтів, які отримали післяопераційну програму фізіотерапії, побутова активність та якість життя були кращі, ніж у пацієнтів, які відмовились від програми. Аналогічна тенденція спостерігалась при спостереженні через 6 міс.

Дискусія. За даними різних літературних джерел, відновлення фіброзного кільця, яке відбувається за рахунок проліферації та моделювання сполучної тканини, досягається принаймні через 2 міс., тому в цей період інтенсивну реабілітацію призначати не рекомендовано [2].

За даними О. Сerezсі активно–пасивні вправи рекомендовані перші 2 міс. після операції, використання активних вправ для м'язів живота та спини поступово наростає протягом наступного місяця [2].

За результатами F. Postacchini [12], післяопераційна реабілітаційна програма рекомендується пацієнтам, щоб уникнути рецидиву та забезпечити швидке одужання. В нашому дослідженні ми дотримувалися тих самих вказівок і розпочали

ранню щадну програму фізіотерапії для пацієнтів і отримали результати, подібні до тих, що описані в спеціальній літературі [8,12].

У дослідженні R. Hlubek частота рецидивів захворювання або болю в групі пацієнтів, які виконували програму вправ, була значно нижчою, ніж у групі, яка уникала цієї програми вправ [6].

Частота рецидивів грижі міжхребцевого диска в поперековому відділі в нашому дослідженні становила 1–4 %, що трохи нижче даних попередніх досліджень (діапазон 5–18 %), що ми пов'язуємо з невеликим строком спостереження та невеликою вибіркою пацієнтів [7, 10].

Висновки. Наше дослідження дозволило встановити, що післяопераційна програма реабілітації допомогла зменшити функціональні обмеження та в більш короткі строки повернутись до побутової активності пацієнтам, які перенесли операцію ендоскопічної мікродискетомії, на відміну від тих, хто ігнорував або відмовився від програми реабілітації. Вплив програми реабілітації на рівень больового синдрому в післяопераційному періоді між групами не визначено. Частота рецидивів захворювання в групі пацієнтів, які виконували програму вправ, була аналогічною, що і в групі тих, хто не займався.

Проте програма фізичної терапії може бути хорошою альтернативою для прискореного відновлення пацієнтів, прооперованих методом UBE, причому очікуване покращення триває щонайменше 6 міс.

Відповідність дослідження етичним нормам. Публікація даних, одержаних у ході проведення біомедичного дослідження, проводилась відповідно до принципів біоетики та законодавчих норм та вимог щодо проведення біомедичних досліджень, а саме: Гельсінкської декларації (2000), Конституції (1996) та Цивільного кодексу України (2006), Основ законодавства України про охорону здоров'я (1992), Закону України «Про інформацію» (1992) (із змінами та доповненнями, внесеними станом на 01.12.2021).

Література

1. Carragee EJ, Han MY, Suen PW, & Kim D. Clinical outcomes after lumbar discectomy for sciatica: the effects of fragment type and anular competence. The Journal of bone and joint surgery. American volume. 2003; 85(1): 102–108.
2. Cerezci O, & Başak AT. Importance of Physiotherapy after Lumbar Microdiscectomy. Turkish neurosurgery. 2023;33(1):150-155. <https://doi.org/10.5137/1019-5149.JTN.40904-22.5>
3. Choy DS. Familial incidence of intervertebral disc herniation: an hypothesis suggesting that laminectomy and discectomy may be counterproductive. Journal of clinical laser medicine & surgery. 2000;18(1):29–32. <https://doi.org/10.1089/clm.2000.18.29>

4. Hansson E & Hansson T. The cost-utility of lumbar disc herniation surgery. European spine journal: official publication of the European Spine Society, the European Spinal Deformity Society, and the European Section of the Cervical Spine Research Society. 2007; 16(3): 329-337. <https://doi.org/10.1007/s00586-006-0131-y>
5. Hegewald AA, Ringe J, Sittlinger M, Thome C. Regenerative treatment strategies in spinal surgery. Front Biosci. 2008; 3: 1507-1525. Published 2008 Jan 1. doi:10.2741/2777
6. Hlubek RJ & Mundis GM, Jr. Treatment for Recurrent Lumbar Disc Herniation. Current reviews in musculoskeletal medicine. 2017; 10(4), 517–520. <https://doi.org/10.1007/s12178-017-9450-3>.

7. Hwa Eum J, Hwa Heo D, Son SK & Park CK. Percutaneous biportal endoscopic decompression for lumbar spinal stenosis: a technical note and preliminary clinical results. *Journal of neurosurgery. Spine*. 2016; 24(4): 602-607. <https://doi.org/10.3171/2015.7.SPINE15304>

8. Eren B & Gulec I. Risk factors for early recurrent lumbar disc herniation: Evaluation of 1453 patients. 2020; 10.4274/jtss.galenos.2020.137.

9. Kirkaldy-Willis SH. *Managing Low Back Pain*, 3rd ed. New York: Churchill Livingstone, 1992. P. 49-74.

10. Kobayashi K, Imagama S, Ando K, Ishiguro N, Yamashita M, Eguchi Y, Matsumoto M, Ishii K, Hikata T, Seki S, Terai H, Suzuki A, Tamai K, Aramomi M, Ishikawa T, Kimura A, Inoue H, Inoue G, Miyagi M, Saito W, Ohtori S. Risk Factors for Delirium After Spine Surgery in Extremely Elderly Patients Aged 80 Years or Older and Review of the Literature: Japan Association of Spine

Surgeons with Ambition Multicenter Study. *Global spine journal*. 2017; 7(6): 560-566. <https://doi.org/10.1177/2192568217700115>

11. Ozer AF, Oktenoglu T, Sasani M, BozkusH, Canbulat N, et al. Preserving the ligamentum flavum in lumbar discectomy: a new technique that prevents scar tissue formation in the first 6 months postsurgery. *Neurosurgery*. 2006; 59(1 Suppl 1). ONS126–ONS133. <https://doi.org/10.1227/01.NEU.0000220078.90175.E6>

12. Postacchini F. Results of surgery compared with conservative management for lumbar disc herniations. *Spine*. 1996;21(11):1383-1387. <https://doi.org/10.1097/00007632-199606010-00023>

13. Roughley PJ. Biology of intervertebral disc aging and degeneration: involvement of the extracellular matrix. *Spine*. 2004; 29(23): 2691–2699. <https://doi.org/10.1097/01.brs.0000146101.53784.b1>

14. Yeung AT & Yeung CA. Minimally invasive techniques for the management of lumbar disc herniation. *The Orthopedic clinics of North America*. 2007. 38(3), 363–vi. <https://doi.org/10.1016/j.ocl.2007.04.005>.

vbalan05061994@gmail.com

kravchukwww@gmail.com

natashabor@ukr.net

<http://orcid.org/0000-0003-3860-7484>

Надійшла 29.10.2024