

МІНІСТЕРСТВО ОСВІТИ І НАУКИ УКРАЇНИ  
НАЦІОНАЛЬНИЙ УНІВЕРСИТЕТ ФІЗИЧНОГО ВИХОВАННЯ І СПОРТУ  
УКРАЇНИ

КАФЕДРА ТЕРАПІЇ ТА РЕАБІЛІТАЦІЇ

**КВАЛІФІКАЦІЙНА РОБОТА**

на здобуття освітнього ступеня магістра  
за спеціальністю: 227 – Фізична терапія, ерготерапія  
освітньою програмою: «Фізична терапія»

на тему: **«КОМПЛЕКСНА ФІЗИЧНА ТЕРАПІЯ ПІСЛЯ  
ОПЕРАТИВНОГО ЛІКУВАННЯ ПАЦІЄНТІВ З МАСИВНИМИ  
РОЗРИВАМИ РОТАТОРНОЇ МАНЖЕТИ ПЛЕЧА»**

Здобувач вищої освіти  
другого (магістерського) рівня  
Поліщук Артем Володимирович

Науковий керівник: Кравчук Л.Д.  
к. фіз. вих., доцент  
Рецензент: Тронь Р.А.  
к. фіз. вих., доцент

Рекомендовано до захисту на засіданні кафедри  
(протокол №18 від 04.04.2024 р.)  
Завідувач кафедри: Лазарева О.Б.  
д.фіз.вих., професор

---

## ЗМІСТ

ПЕРЕЛІК УМОВНИХ ПОЗНАЧЕНЬ.....	3
ВСТУП.....	4
РОЗДІЛ 1 СУЧАСНІ АСПЕКТИ ФІЗИЧНОЇ ТЕРАПІЇ ПРИ НАЙПОШИРЕНІШИХ УШКОДЖЕННЯХ ПЛЕЧОВОГО СУГЛОБУ.....	8
1.1 Анатомічні особливості будови плечового суглобу.....	8
1.2 Загальна характеристика травм плечового суглоба.....	10
1.3 Діагностика остеоартрозу плечового суглобу.....	12
1.4 Лікування остеоартрозу плечового суглоба.....	16
1.5 Артроскопія при остеоартрозі плечового суглоба .....	17
Висновки до розділу 1.....	26
РОЗДІЛ 2 МЕТОДИ І ОРГАНІЗАЦІЯ ДОСЛІДЖЕННЯ.....	27
2.1 Методи дослідження.....	27
2.1.1 Аналіз науково-методичної літератури та інформаційних джерел.....	27
2.1.2. Класифікація методів дослідження відповідно до МКФ.....	27
2.2 Організація дослідження.....	29
РОЗДІЛ 3 РЕЗУЛЬТАТИ ДОСЛІДЖЕННЯ ТА ЇХ ОБГОВОРЕННЯ.....	31
3.1 Програма фізіотерапевтичних втручань після операцій на плечовому суглобі .....	31
3.2. Результати дослідження та обговорення.....	57
ВИСНОВКИ.....	62
СПИСОК ВИКОРИСТАНИХ ДЖЕРЕЛ.....	64

## **ПЕРЕЛІК УМОВНИХ ПОЗНАЧЕНЬ**

ВАШ – візуально-аналогова шкала болю

КГ – контрольна група

ОАПС – остеоартрозу плечового суглоба

ОГ – основна група

ПНФ – пропріоцептивна нейром’язова фасилітація

ФТ – фізична терапія

## ВСТУП

Хронічний біль та порушення функції плечового суглоба турбують до 32,8% людей віком, старше 40 років [1-4]. Причинами даних страждань вважають велику кількість різнопланової патології: остеохондроз шийного відділу хребта, плече лопатковий периартрит, нейродистрофічні синдроми, адгезивний капсуліт і т. ін [8, 23, 56]. З іншого боку, діагноз остеоартрозу плечового суглоба (ОАПС) зустрічається виключно рідко. Історично вважається, що остеоартроз плечового суглоба вкрай рідко проявляється клінічно [56], виявляється рідко, переважно у жінок похилого віку [53]. Серед населення всіх вікових груп реєструється близько 10–14% хворих на остеоартроз. В популяції старше 50 років захворюваність ОА складає 27,1%; старше 60 років – 97% [28]. Захворюваність остеоартрозом підвищується з віком. Проте, офіційних статистичних даних про частоту та розповсюдженість ОАПС не лише в Україні, але й за кордоном знайти не вдалось. Причиною такого стану речей є факт, що в Міжнародній Класифікації Хвороб (МКХ–Х) 1998 року перегляду відсутня навіть така нозологічна одиниця, як ОАПС. Згідно даної класифікації, ОАПС може бути віднесений до рубрики М 19 («Інші артрози»), як «первинний артроз інших суглобів», «посттравматичний артроз інших суглобів», «вторинний артроз інших суглобів» або «інший уточнений артроз». З іншого боку в розділі М 75 розглядаються 10 патологічних станів, які притаманні виключно плечовому суглоба: адгезивний капсуліт плеча, синдром стискання ротатора плеча, тендініт двоголового м'яза, кальціфікуючий тендініт плеча, синдром удару плеча, бурсит плеча, інші ураження плеча, ураження плеча, не уточнені. Фактично, їх набагато більше, тому що в рубрику М 75.8 («інші») та М75. 9 («не уточнені») можуть бути включені й реально включаються десятки діагнозів. З іншого боку, й достатньо конкретні визначення, як то адгезивний капсуліт чи кальціфікуючий тендініт, мають не менше 5–8 загальнозживаних назв. Таким чином, існує з

одного боку повне ігнорування ОАПС як 31 нозологічної одиниці, а з другого боку – окремо виділена для плечового суглоба рубрика М 75. Це робить неможливим точний і повний облік випадків ОАПС. Функціонування плеча є результатом складної взаємодії трьох суглобів – плечелопаткового, акроміально-ключичного і грудинно-ключичного, а також субакроміального та лопатково-реберного з'єднань [23]. Як відомо, плечовий суглоб є найбільш мобільним в організмі людини, що обумовлено перевагою в його біомеханіці м'якотканинних елементів над кістковими [42, 20]. Така складна морфологічна будова обумовлює можливість потужної компенсації в разі патології одного з суглобів іншими біомеханічними ланками. З іншого боку, порушення функції кісткових та кістково-хрящових елементів суглоба, яке компенсується м'якотканинними утвореннями, безперечно, має приводити до перевантажень останніх та виникненню пов'язаних з цим патологічних проявів. Це дає підстави для виникнення питання, а чи не є більшість включених в МКХ – Х нозологічних форм ранніми проявами ОАПС?

Як відомо, остеоартроз (ОА) – хронічне прогресуюче дегенеративнодистрофічне захворювання синовіальних суглобів різної етіології, яке характеризується дегенерацією хряща, структурними змінами субхондральної кістки та явним чи прихованим синовітом [27, 11]. Артроскопічні дослідження Pettrone F.A. (1995) показали, що дегенеративні зміни суглобового хряща лопатки розпочинаються в більшості людей з четвертої декади життя. Більшість згаданих в групі М–75 захворювань перебігають з теносиновітом внутрішньосуглобово розташованого сухожилка довгої голівки двоголового м'яза [14, 17]. Субхондральний склероз нижньої поверхні акроміального виростка та кистоподібна перебудова зони великого горбка плечової кістки є рентгенологічними проявами синдрому субакроміального конфлікту [8, 10]. Таким чином, класична тріада проявів ОА зустрічається у переважній більшості пацієнтів з синдромом субакроміального конфлікту і є підставою, щоб розглядати синдром субакроміального конфлікту як прояв «ранніх» стадій ОАПС. За допомогою 32 стандартних методів

дослідження можливо виявити лише більш пізні класичні прояви ОАПС, як ураження власне плечелопаткового суглоба. Проте, складність структури та функції суглобового комплексу плеча потребує адекватної різноплановості та багатогранності способів діагностики та диференційної діагностики. Безумовно, остання теза стосується також методів профілактики, лікування та реабілітації. Причому, ці методи постійно вдосконалюються й доповнюються на основі досягнень консервативної терапії, сучасних технологій хірургічного лікування й знань про патогенез ОА з урахуванням не лише біомеханічних факторів, але й імунно - метаболічних механізмів. В закордонній й, особливо, вітчизняній літературі даному питанню діагностики та реабілітації після оперативного лікування приділяють недостатньо уваги. На фоні сотень статей, дисертацій, навіть монографій, які присвячені ОА кульшового та колінного суглоба, опубліковані лише поодинокі повідомлення про ОАПС, а фундаментальні, комплексні роботи відсутні. Вище сказане визначає актуальність дослідження.

**Об'єкт дослідження:** процес фізичної терапії пацієнтів з масивними розривами ротаторної манжети плеча.

**Предмет дослідження:** структура та зміст алгоритму програми фізичної терапії з використанням свідомого навчання рухових навичок та активного розтягнення капсули плечового суглобу.

**Мета роботи:** теоретично обґрунтувати та розробити алгоритм застосування засобів фізичної терапії для відновлення рухової функції верхньої кінцівки після оперативного відновлення розривів ротаторної манжети плеча та оцінити ефективність програми втручань.

**Завдання дослідження:**

1. Узагальнити сучасні науково-методичні знання з питань етіопатогенезу захворювань плечового суглоба, зокрема осіб з масивними розривами ротаторної манжети плеча.

2. Теоретично обґрунтувати і розробити алгоритм програми фізичної терапії для відновлення рухової функції ураженої верхньої кінцівки при масивних розривах ротаторної манжети плеча.

3. Оцінити ефективність застосування алгоритму фізичної терапії для верхніх кінцівок для пацієнтів з масивними розривами ротаторної манжети плеча

**Теоретична значущість.** Науково обґрунтовано та розроблено алгоритм застосування засобів ФТ для відновлення втрачених функцій верхніх кінцівок у пацієнтів з масивними розривами ротаторної манжети плеча. Виявлено найбільш ефективну послідовність застосування засобів і методів ФТ для ефективного відновного лікування, попередження розвитку ускладнень та найшвидшого повернення тематичних хворих до повсякденного життя.

**Практичне значущість.** Передбачається, що застосування розробленого алгоритму ФТ для тематичних пацієнтів на всіх етапах відновлення підвищує ефективність відновлення функціональної здатності ушкодженого суглоба, покращує перебіг захворювання, та може бути використано у практиці спеціалістів з фізичної терапії, лікарями, в оздоровчих та реабілітаційних центрах.

## РОЗДІЛ 1

### СУЧАСНІ АСПЕКТИ ФІЗИЧНОЇ ТЕРАПІЇ ПРИ НАЙПОШИРЕНІШИХ УШКОДЖЕННЯХ ПЛЕЧОВОГО СУГЛОБУ

#### 1.1 Анатомічні особливості будови плечового суглобу

Плечовий суглоб або проксимальний суглоб верхньої кінцівки – самий мобільний з усіх суглобів тіла людини (рис. 1.1).

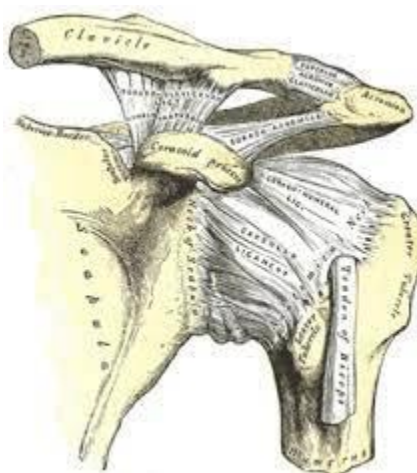


Рисунок 1.1 – Плечовий суглоб

Даний суглоб має три ступеня свободи, що дозволяє верхній кінцівці здійснювати рухи в трьох площинах по відношенню до трьох вісей.

Особливість плечового суглоба є «парадокс» Кодмана, що виконується наступним чином:

- Із початкового положення, при якому верхня кінцівка вертикально звисає вздовж тулуба, долоня повернута всередину, а великий палець вперед;
- відводячи руку на  $+180^\circ$  в фронтальній площині;
- виходячи з початкового положення, коли великий палець направлений назовні, розігніть верхню кінцівку на  $-180^\circ$  в сагітальній площині;

- при цьому верхня кінцівка буде знову розташовуватися вздовж тулуба, але долоня опиниться повернута назовні, а великий палець-назад (рис. 1.2).

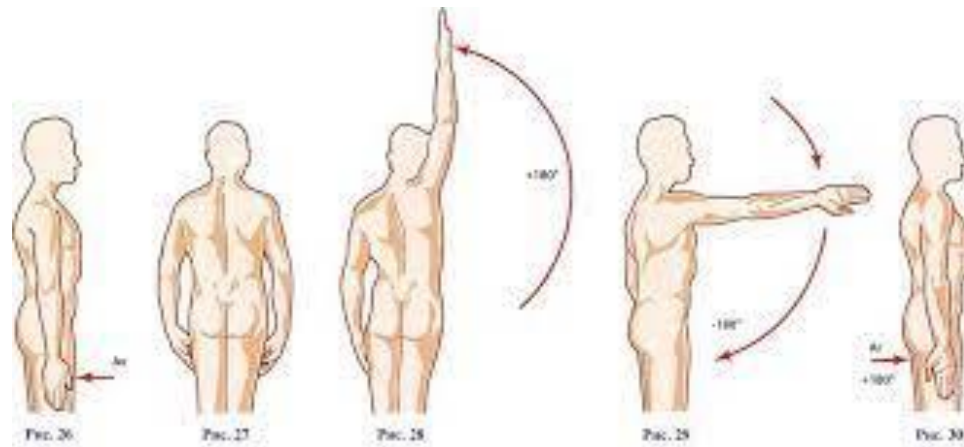


Рисунок 1.2 – Парадокс Кодмана

Плечовий суглоб разом із іншими чотирма суглобами, а саме з піддельтовидним, лопатково-грудним, акроміально-ключичним, грудино-ключичним, входить до плечового поясу та формують дві групи суглобів плечового поясу: перша – плечовий, або лопатково-плечовий та піддельтовидний, або другий плечовий, друга – лопатково-грудний, акроміально-ключичний і грудино-ключичний, що працюють одночасно з різним ступенем участі залежно від виконуваного руху. [13]

Найважливішим компонентом, який призводить до руху плечовий суглоб, є суглобова капсула (ротаторна манжета плеча), яка формується за рахунок надостьового, підлопаткового, підостьового та малого круглого м'язів та їх сухожилів, розташованих в глибині навколо плечового суглоба. Ротаторна манжета плеча забезпечує стабілізацію плечової кістки, а також зовнішню та внутрішню ротацію плечового суглоба, як окремі рухи. Крім того, вона бере участь у всіх інших рухах плечового суглобу. [14] До рівня плечей здійснюються рухи відведення і згинання, вони відбуваються без участі ротаторної манжети. Це можливо за рахунок гальмування суглобової

капсули і ключовидно-акроміальної зв'язки. Подальший рух відбувається в ході руху всієї кінцівки з її верхнім поясом. [15]

Іннервація м'язів верхньої кінцівки здійснюється за рахунок плечового сплетіння, яке утворюється за рахунок поєднання передніх гілок чотирьох нижніх шийних хребтових нервів і більшої частини передньої гілки грудних нервів. Плечове сплетіння починається біля основи шиї, триває вперед і вниз, та проникає в пахову порожнину, проходячи під ключицею в місці з'єднання першої і другої її дистальних третин. Перелом ключиці в цьому місці може пошкодити плечове сплетіння. [16]

Кровопостачання плечового поясу майже повністю обумовлено паховою артерією та її гілками. Дана артерія перетинає пахову порожнину, що йде від зовнішнього краю першого ребра до нижньої кінцівки великого грудного м'яза, яка триває в плечовій артерії. Пахвова артерія лежить під великим грудним м'язом і всередині її перетинає малий грудний м'яз спереду, перш ніж прикріпитися до відростку лопатки. [17]

## **1.2 Загальна характеристика травм плечового суглоба**

Плечовий суглоб є дуже активним, завдяки цьому забезпечуються рухи у всіх площинах. Разом з тим така мобільність плеча робить його з'єднання недостатньо міцним, що збільшує ризик травматизації. Найбільш нестабільне положення плечового суглоба при піднятих вгору руках. В цьому положенні збільшується тиск на капсулу плеча та зв'язки, що призводить до їх пошкодження. [19]

Основні причини травм плечового суглоба:

- Недостатній рівень фізичної підготовки (підйом важких речей, понаднормові навантаження).
- Недостатня розминка під час занять спортом чи перетренованість.
- Вік понад 60 років.
- Малоактивний спосіб життя (атрофія м'язів плечового суглоба).

- Неправильна організація робочого процесу, робочого місця.
- Механічні пошкодження (падіння, удар, розтягнення).
- Порухення іннервації (неврит плечового нерва, інсульт, спинномозкова травма).
- Переломи дистальних відділів верхньої кінцівки (ліктя, плечової та променевої кістки, зап'ястя).
- Тривале неправильне положення верхньої кінцівки. [20]

Плечовий суглоб через його велику мобільність має схильність до вивихів. Вивихи плечового суглобу менш поширені ніж травми плечового суглоба, але є досить серйозною проблемою. Це полягає в тому, що складні вивихи плеча призводять до його хронічної нестабільності і підвивихів в подальшому. Їх частка становить від 28% до 93%. Велика частка пошкоджень м'яких тканин стається внаслідок падінь. [21]

Нестабільність плечового суглоба досить поширене явище, що спостерігається при підвищеному рівню гнучкості плеча, надмірній еластичності зв'язкового апарату, малому тону м'язів. Особи з даним пошкодженням мають відчуття «вискакування» плеча з суглобу при певних рухах, після цього виникає біль, страх піднімати руку та важкість у верхній кінцівці. [22]

Бурсит - це гостре або хронічне запалення порожнини синовіальної сумки з накопиченням в ній ексудату. Синовіальні сумки знаходяться недалеко від суглобів, в місці тиску на кістку або суглоб, що забезпечує збалансування високої механічної загрузки між кістками та іншими тканинами. Найбільша bursa – підакроміальна. Головними симптомами даного захворювання є біль та набряклість суглобового мішка. [23]

Імпінджмент синдром плечового суглоб – це стан коли ротаторна манжета плеча та сухожилля довгої голівки біцепса зазнають тиску під час руху між голівкою плечової кістки та акроміальним відростком. Розрізняють зовнішній імпінджмент, що виникає на фоні особливостей анатомічної будови акроміального відростка, зокрема таких, як гачкоподібна форма,

похилий вперед, низько розташований або потовщеної акроміальної зв'язки, та внутрішній, який виникає при хронічній мікротравматизації сухожилково-зв'язкового апарату плечового суглоба і через його нестабільність.

Імпінджмент плечового суглоба спостерігається під час частого піднімання рук, якщо відбувається компресія сухожилля. Зазвичай рухи в плечовому суглобі виконуються занадто швидко і з великою амплітудою, це і служить причиною пошкодження суглоба. Особливістю даного синдрому є «больова дуга», яка виникає при піднятті руки в гору в кутах 60-120° [24].

### **1.3 Діагностика остеоартрозу плечового суглоба**

Діагностика ОАПС в даний час базується на основі аналізу скарг, клінічного обстеження плечового суглоба, та даних додаткових методів дослідження [6, 27, 37]. Переважна кількість пацієнтів скаржиться на біль. Типовою для ОАПС вважається біль в глибині суглоба, який супроводжує фізичну активність. З прогресуванням захворювання біль посилюється, турбує в спокої, часто вночі, погіршує нічний сон.

Аналіз літературних джерел свідчить, що причиною тривалого болю можуть бути різні чинники, серед яких часто реєструють як травми і їх наслідки (бурсити, тендиніти, розриви сухожилків обертальної манжети плеча, адгезивний капсуліт, здавлення сухожилків (імпінджмент-синдром), асептичний некроз головки плеча), так і дегенеративні зміни – остеоартроз плечового суглоба [10, 12, 56]. Постійний біль також є проявом ушкоджень ротаційної манжети плеча (РМП) або адгезивного капсуліту [11]. Іншою розповсюдженою скаргою є обмеження обсягу рухів, яке нерідко виявляються лише при проведенні клінічного обстеження пацієнта. З розвитком ОАПС обмеження обсягу рухів значно наростають, різко зменшуючи функціональну активність плеча [9].

Клінічне обстеження плечового суглоба на ранніх стадіях виявляє лише незначні порушення функціональної активності плеча, проте, з розвитком захворювання, дозволяє виявити різке обмеження обсягу рухів та

крепітацію, набряк суглоба, зміну контурів суглоба [20]. Рентгенологічні зміни в плечовому суглобі при ОАПС різняться від субхондрального склерозу на ранніх стадіях захворювання до різкого звуження суглобової щілини на пізніх стадіях [9, 18]. Остеоартроз плечового суглоба характеризується рентгенологічними проявами у вигляді новоутворених осифікатів по контуру головки плечової кістки і суглобової западини лопатки. В амбулаторно-поліклінічних закладах під час радіологічного обстеження (включно з МРТ) остеоартроз виявляють майже у 1/3 населення Північної Америки і Європи у віці від 25 до 74 років [12], а в Україні рідше 12–37%. Різниця вітчизняних даних в порівнянні з зарубіжними може бути пов'язано з тим, що офіційна статистика не досить точно відображає епідеміологічну ситуацію по даній групі захворювань. Крім того, менш широко застосовуються спеціальні методи діагностики, такі як магнітно-резонансна томографія, тобто це пов'язано із недоліками діагностики [23, 26]. Річ у тім, що виявлена при огляді клінічна картина часто не відповідає істинному обсягу пошкоджень. Можливо, тому спеціалізована травматологічна допомога пацієнтам надається лише в 10–12% всіх випадків звернення, переважно при яскраво вираженій симптоматиці. З цієї причини близько половини пацієнтів змушені звертатися до лікаря повторно. Тому для адекватного лікування ушкоджень плечового суглоба необхідна їх своєчасна і точна діагностика [12, 36].

Проблема низької якості традиційної діагностики диктує необхідність пошуку таких методів діагностики внутрішньосуглобових ушкоджень, які відповідають сучасним поняттям про їхню якість і ефективність, будучи при цьому неінвазивними. На сьогодні поряд з інвазивними діагностичними методиками (артрографія, артроскопія, артротомія) в розпорядженні клініцистів є високоінформативні неінвазивні методи променевої діагностики (УЗД, КТ і МРТ). Дані методи дозволяють виявляти наявні структурні пошкодження з кращими показниками діагностичної ефективності [14, 22, 26]. Даючи характеристику рутинних методів

візуалізації, відзначимо, що рентгенологічний метод в діагностиці ушкоджень суглобів є найпоширенішим і доступним. Найбільшою інформативністю рентгенографія має у виявленні кісткових ушкоджень (чутливість – близько 90%, специфічність - близько 60%) [22, 26]. Це дозволяє розглядати рентгенографію в якості першочергового методу в діагностичному алгоритмі при підозрі на внутрішньосуглобові ушкодження. Однак даний метод має і ряд суттєвих недоліків. Фізичні особливості рентгенівських променів не дозволяють виявити більшість пошкоджень внутрішніх структур суглоба (м'яких тканин і хрящів), з якими майже завжди поєднуються переломи [46]. В такому випадку найчастіше має місце оцінка непрямих ознак пошкодження або виявлення наслідків попередньої травми (посттравматичного остеоартрозу). Дегенеративно-дистрофічні зміни плечового суглоба часто є наслідком травми, що пов'язано із залученням до патологічного процесу суглобового хряща, капсули і зв'язкового апарату суглоба [5, 13]. У переважній більшості випадків (74–80%) мова йде про остеоартроз, в основі розвитку якого лежить пошкодження суглобового хряща, що стало результатом взаємодії механічних і біологічних факторів, які призвели до порушення балансу між деградацією і синтезом матриксу суглобового хряща і субхондральної кістки. Разом з тим, є дані про розвиток остеоартрозу без попередньої травми.

Це може пояснюватись або браком анамнестичних даних про факт пошкодження суглоба або неповним розумінням механізмів розвитку ОАПС. Крім того, діагноз пошкодження суглоба встановлюється на підставі фізикального огляду травматологом і рентгенологічного висновку про стан кісткових елементів. Однак, традиційні методи клінічної та рентгенологічної діагностики при закритих травмах суглобів не дозволяють виявити більшість внутрішньосуглобових ушкоджень і можуть призводити до ряду діагностичних помилок [12]. Виявлення остеоартрозу на ранній стадії є малоімовірним, оскільки патологічний процес розвивається на рівні біохімічних змін молекулярної структури матриксу хряща, коли зовні

хрящова поверхня візуалізується як інтактна [21]. Пошкодження гіалінового хряща дозволяють виявити артроскопія та МРТ, в той час як інші методи дають лише непрямі ознаки про його стан, тому що отримання його прямого зображення неможливо або значно обмежено. Істотним недоліком артроскопії є інвазивність методу. Серед існуючих неінвазивних методів візуалізації суглобового гіалінового хряща МРТ є єдиним, що дозволяє виявити зміни суглобового хряща на ранній стадії, на стадії його гіпергідратації. При відсутності поверхневих структурних змін суглобового хряща (за даними артроскопії) в 94,7% випадків МРТ дає можливість виявити неоднорідність сигналу, яку трактують як початкову стадію дистрофічних змін [32, 56]. Тому МРТ має високу діагностичну цінність у виявленні остеоартрозу плечового суглоба [36, 46]. У порівнянні з МРТ, проведення ультразвукового дослідження менш ефективно в диференціальній діагностиці дегенеративних змін структур плечового суглоба і їх застарілих розривів (чутливість – 72,0%, специфічність – 100,0%, точність – 97,0%) [33]. Найбільш характерна ультразвукова картина ушкоджень структур плечового суглоба включає дефект сухожилків (96,8%), потовщення і зниження ехогенності сухожилка (79,1% і 98%), неоднорідність структури сухожилка (91,6%), скупчення рідини в параартикулярних сумках (79,9%), гіперехогенні фрагменти в проекції великого горбка (95%), уривчастість контуру плечової кістки [78]. Слід також відмітити, що для ОАПС частим є ураження контрлатерального суглоба. Однією з причин такого ушкодження є механічне перевантаження при компенсаторному виконанні функцій обох суглобів, що характерно для пацієнтів літнього віку. Для даної вікової групи є характерними згладжена симптоматика, атипічність, ареактивність. Зниження кровопостачання периферичних тканин при серцевій недостатності, атеросклерозі, старечій слабкості, м'язовій дистрофії та інших геронтологічних ускладненнях негативно впливають на перебіг захворювання плечового суглоба. Прогресуючий характер дегенеративно-дистрофічних змін суглобів і параартикулярних тканин пов'язаний як зі

зниженням процесів метаболізму, так і з недостатністю кровопостачання тканин через ураження судин (атеросклеротичного, діабетичного тощо). В результаті, діагноз ОАПС переважно встановлюється на пізніх стадіях захворювання, коли сукупність скарг пацієнта на біль та обмеження рухів, даних клінічного обстеження у вигляді зміни контурів, деформації, різкого обмеження рухів та крепітації підтверджується рентгенологічним проявами у вигляді різкого звуження суглобової щілини та наявності кісткових розростань. Але, встановлення діагнозу на пізніх стадіях захворювання, по перше, робить методом вибору лікування ендопротезування, а, по друге, унеможливорює заходи профілактики. Таким чином, розробка методик ранньої діагностики ОАПС є дуже актуальною.

#### **1.4 Лікування остеоартрозу плечового суглоба**

Лікування ОАПС лишається складною та невизначеною проблемою. Це пов'язано з пізньою діагностикою даної нозології. Тактика лікування залежить як від ступеню ушкодження суглобового хряща, так і загального стану здоров'я пацієнта [11, 28]. Існує думка, що більшість хворих з ОАПС можуть покращити якість життя за допомогою лікувальної гімнастики. Автори наголошують на тому, що терапія повинна бути розпочата до розвитку вираженої атрофії або контрактури, а профілактичні та терапевтичні заходи мають бути адаптовані до специфічних потреб пацієнта [39]. Типові програми терапії та реабілітації включають в себе обмеження діапазону рухів і ізометричне зміцнення РМП і м'язів стабілізаторів лопатки [37, 39].

Медикаментозне лікування переважно включає застосування саліцилатів, нестероїдних протизапальних препаратів, хондропротекторів. Зокрема, рандомізовані дослідження свідчать, що НПЗП є більш ефективними, ніж парацетамол в боротьбі з болем при остеоартрозі [180]. На жаль, хворі звертаються за спеціалізованою медичною допомогою вже на стадії структурних порушень плечового суглоба. У таких пацієнтів

артроскопія може бути корисною не лише в якості діагностичного інструменту, але і як один з терапевтичних заходів у хірургічному лікуванні. Деякі автори засвідчили хороші результати від артроскопічного дебрідменту у пацієнтів з початковими змінами суглоба [68]. Ендопротезування плечового суглоба набуло в останні роки популярності в якості радикального способу лікування хворих з ОАПС. Застосовується як анатомічне, так і реверсне протезування, що дозволяє повернути функцію суглоба у випадку незворотного ушкодження ротаційної манжети плеча [23, 68]. Таким чином, на основі наведених даних, лікування ОАПС проводиться по аналогії з лікуванням остеоартрозу інших великих суглобів. На ранніх стадіях проводиться патогенетичне лікування, на пізніх – ендопротезування. Зв'язок між переломами та їх наслідками, пошкодженнями м'якотканинних елементів плечового суглоба з розвитком ОАПС не досліджується. Хоча, важко уявити, що, наприклад, розриви суглобової губи ніяк не впливають на стан суглобового хряща. Цікаво також знати, який метод лікування внутрішньосуглобових переломів плечової кістки або м'якотканинних елементів плечового суглоба найбільше корелює з розвитком ОАПС. Тому проведення таких досліджень з метою розробки дієвих методів профілактики та лікування даної патології є вкрай актуальним.

### **1.5 Артроскопія при остеоартрозі плечового суглоба**

Згідно даним літератури, при недостатній ефективності консервативного лікування остеоартрозу розглядається питання про призначення оперативних методів лікування. З існуючих методів оперативного лікування розглядаються або протезування, або артроскопічні методи. Якщо людина молодого віку, активна чи просто не хоче проводити заміну суглоба, приймається рішення про артроскопію [21, 29, 47]. Аналізуючи англійську літературу, ми прийшли до висновку, що відсутня чітка етапність такого втручання, яка є, наприклад, під час протезування

плечового суглоба, також кожен з авторів вказує на важливість того чи іншого етапу артроскопічного втручання, ігноруючи всі інші етапи [7, 16].

Більшість західних колег рекомендують наступні види артроскопічного втручання при оартрозі: артроскопічний дебрідмент, субакроміальна декомпресія, селективна капсулотомія, техніка мікропереломів, резекція акроміального кінця ключиці. Артроскопічний дебрідмент плечового суглоба включає видалення дегенеративних тканин, вільних тіл, фрагментів суглобового хряща та обробку його пошкоджених ділянок до меж здорової тканини за допомогою артроскопічного інструментарію [9, 26]. Видаляються краєві кісткові розростання голівки плечової кістки. Не рекомендується видалення масивних кісткових розростань по нижній поверхні голівки плечової кістки через можливий ризик нейросудинних пошкоджень. Оперативне втручання доповнюється селективною капсулотомією передньої, нижньої та задньої частини капсули, релізом аксиллярного нерва [9]. Теоретичним підґрунтям для проведення артроскопічного дебрідменту плечового суглоба є гіпотетичне твердження, що артроскопічний лаваж та видалення некротизованих тканин може зменшити концентрацію протеолітичних ферментів в суглобі, тим самим зменшивши також запальну реакцію [19]. Реліз капсули має знижувати компресію суглобових поверхонь. Слід відмітити, що є автори, які вказують на відсутність доказових робіт, які б підтвердили чи заперечили ефективність артроскопічного дебрідменту для лікування ОАПС [68].

Субакроміальна декомпресія використовується для лікування ОАПС у випадках супутнього синдрому субакроміального конфлікту, за наявності вираженого субакроміального бурситу. Вперше субакроміальну декомпресію та акроміопластику запропонував [43, 44]. Weinstein та співавтори доповіли про результати лікування 25 пацієнтів у яких було відмічено II – III рентгенологічні стадії ОАПС. У 9 з 25 пацієнтів ОАПС було виявлено вперше. Хворим проводили артроскопічний дебрідмент, який заключався у видаленні вільних тіл та некротизованих ділянок хряща та субакроміальна

бурсектомія. Середній період подальшого спостереження склав 34 місяці. Отримано 80% хороших та відмінних результатів. Серед 12 пацієнтів з передопераційною контрактурою, в післяопераційному періоді 83% значно збільшили обсяг рухів [26]. Yi Zhang, MD зі співавторами виконали субакроміальну декомпресію і дебрідмент плечелопаткового суглоба у 20 пацієнтів та порівнювали результат з артроскопічним швом у 26 пацієнтів часткового пошкодження обертальної манжети. Вони також відмічали кращі результати після дебрідменту на коротких термінах спостереження [21].

Guyette зі співавторами виконували субакроміальну декомпресію у 36 пацієнтів з середнім терміном спостереження 5 років [28]. 26 з 36 пацієнтів з I – III стадією ОАПС мали L'Insalata score у 90 балів, тоді як 10 пацієнтів з IV стадією мали 50 балів оцінки за тією ж шкалою, що вказує на більшу ефективність процедури у пацієнтів з меншим ступенем ураження. Адгезивний капсуліт (АК) та ОАПС можуть бути супутніми патологіями і такому випадку важко провести диференційну діагностику [11]. Як і у випадках хірургічного лікування АК, артроскопічний реліз капсули суглоба та редресація під загальним знеболенням можуть значно зменшувати контрактуру та больовий синдром [73]. Cameron зі співавторами доповів про 45 пацієнтів з остеохондральним пошкодженням IV ступеню яких лікували за допомогою артроскопічного дебрідменту. 36 % пацієнтів було виконано артроскопічний реліз капсули плечового суглоба. Мінімальний термін подальшого спостереження склав 2 роки. Середній показник шкали «задоволення пацієнта» (patient satisfaction score), де 0 = незадоволений, 10 = повністю задоволений, покращився від 0,67 перед операцією до 6,28 на заключному етапі спостереження. Остеохондральне ушкодження більше, ніж 2 см в діаметрі асоціювалось зі збереженням больового синдрому та неефективністю процедури [28]. Ізольовані остеохондральні пошкодження голівки плеча можливо лікувати за допомогою техніки мікропереломів по аналогії з технікою, яка використовується в колінному суглобі. В колінному

суглобі, ідеальною для техніки мікропереломів є ізольована, добре обмежена ділянка остеохондрального ушкодження, яка за площею не перевищує 4 см<sup>2</sup>.

Для правильного виконання даної технології необхідно повністю видалити клаптевий дефект суглобового хряща, чітко обмежити ділянку ушкодження від здорового суглобового хряща за допомогою кюретки, та видалити склерозований шар залишкової хрящової тканини. За допомогою шила для мікропереломів виконуються отвори в субхондральній кістці з відстанню 4 мм один від одного.

Кровотеча з отворів мікропереломів приводить до утворення поліпотентного мезенхімального згустка. Siebold доповів про 5 випадків лікування пацієнтів за допомогою відкритої техніки мікропереломів з використанням періостального інтерпозиційного клаптя для лікування остеохондральних дефектів з середнім терміном подальшого спостереження у 26 місяців. Під час заключного обстеження оцінка плеча за шкалою Constant покращилась від 43 балів до операційно до 82 після операції [85]. Артроскопічна техніка мікропереломів також була успішно застосована для лікування ізольованих остеохондральних дефектів голівки плеча [63]. Дані літератури [57] свідчать, що деформівний артроз акроміальноключичного суглоба є частою супутньою патологією при ОАПС. Для лікування симптоматичних уражень акроміально-ключичного суглоба з успіхом застосовується резекція акроміального кінця ключиці. Довгострокові результати артроскопічної резекції акроміального кінця ключиці у пацієнтів без ОАПС є відмінними. Є роботи, які вказують на можливість застосування резекції акроміального кінця ключиці у пацієнтів з ОАПС, так само як і для відновлення дегенеративних розривів суглобової губи, тенодезу або тенотомії ДГДМ [63]. Суглобова губа лопатки є важливим стабілізатором плеча, її ушкодження супроводжується нестабільністю плечового суглоба (підзвих або звих), зміщенням центру ротації голівки плеча, перевантаженням та ушкодженням суглобового хряща як лопатки, так і голівки плеча [26, 62]. При пошкодженнях суглобової губи формується

ротаційна та привідна контрактури плечового суглоба, що може стати причиною розвитку омартрозу [62]. Ушкодження суглобової губи є частими у пацієнтів з ОАПС. Тактика оперативного лікування таких пошкоджень включає дебрідмент або рефіксацію пошкоджень та один або декілька елементів описаних вище оперативних технік. Клаптеві пошкодження суглобової губи як і некротично змінені тканини видаляються, відриви суглобової губи від суглобової западини лопатки – рефіксуються без створення додаткового натягу для запобігання додаткової компресії суглобових поверхонь. У випадку супутнього фокального ушкодження суглобового хряща застосовується фіксація суглобової губи по його здоровому краю [43]. Як бачимо це є суто механістичний підхід, коли остеоартроз розглядається окремо, а пошкодження суглобової губи – окремо. Залишається невизначеними багато питань. По перше, як впливає ушкодження суглобової губи на стан суглобового хряща і розвиток ОАПС? По друге, чи є взаємозв'язок між пошкодженнями певних відділів суглобової губи та ділянками ушкоджень хряща суглобових поверхонь? По третє, пошкодження яких відділів суглобової губи найбільше впливає на стан хряща і чи прогресують ушкодження хряща з часом? Відповіді на ці питання дозволять з'ясувати, чи є відновлення цілісності суглобової губи засобом профілактики розвитку ОАПС. Вважається, що запальні зміни внутрішньосуглобової порції сухожилка довгої голівки двоголового м'яза (ДГДМ) є наслідком порушення цілісності стабілізуючих структур в зоні виходу сухожилка позасуглобово в межах міжгорбкової борозни (Biceps Pulley). Теносиновіт ДГДМ часто супроводжує хронічну патологію плечового суглоба, в тому числі й остеоартроз і є переважною причиною больового синдрому у таких хворих [62].

Як відомо, є чотири стадії пошкодження цілісності стабілізуючих структур сухожилка ДГДМ (Pulley Lesion) [78], які в більшій чи меншій мірі впливають на стабільність сухожилка і спричиняють пошкодження навколишніх структур. Якщо Pulley Lesion I ст. спричиняє лише ушкодження

суглобового хряща голівки плеча [24], то більш серйозні стадії патології включають в патологічний процес сухожилки РМП. Це пов'язано з гіпермобільністю сухожилка довгої голівки біцепса, який, під час навантажень, може зміщуватись як медіально і травмувати сухожилок підлопаткового м'яза, так і латерально, з пошкодженням сухожилка надостьового м'яза. Пошкодження сухожилків РМП веде до порушення м'язового балансу, розвитку синдрому субакроміального конфлікту та порушення біомеханіки плечового суглоба [24]. Інформація про дослідження даної патології з'явилась з 40-х років минулого століття. Schragar, Pasteur, Codman, Lippmann детально описали анатомію та функцію сухожилка довгої голівки біцепса, а також визначили його роль в появі больового синдрому в плечовому суглобі [44, 59]. Вони також запропонували техніки відкритих операцій по тенодезуванню сухожилка довгої голівки біцепса, основні принципи яких залишаються актуальними до сьогодні.

Основною ідеєю даних втручань є виведення сухожилка ДГДМ поза межі міжгорбкової борозни. Даний прийом забезпечує в подальшому відсутність артикуляції сухожилка, його травмування та подразнення синовіальної оболонки, що дозволяє повністю ліквідувати больовий синдром, який з ним пов'язаний. Слід відмітити, що деякі варіанти технології залишають сухожилок на місці, унеможливаючи лише його артикуляцію.

В 1972 році Neer вперше пов'язав підвивих сухожилка довгої голівки біцепса з ушкодженням сухожилків РМП [46]. З появою МРТ та артроскопії ортопеди почали краще розуміти біомеханіку та анатомію даної зони плечового суглоба. В 1985 році Andrews описав ушкодження суглобової губи лопатки в місці фіксації сухожилка довгої голівки біцепса [5], в 1990 році Snyder ввів термін SLAP lesion (superior labrum anterior and posterior lesion) і запропонував класифікацію даної патології [47], а Walch описав Pulley lesion ушкодження та запропонував класифікацію підвивихів та зміщень сухожилка довгої голівки біцепса [20, 52]. Часткові або повні дегенеративні

розриви сухожилка ДГДМ часто супроводжують розриви ротаційної манжети плеча.

Деякі автори вважають, що сухожилок довгої голівки біцепса має чутливі нервові закінчення, які посилюють больовий синдром в плечовому суглобі. В таких випадках тенодез або тенотомія сухожилка ДГДМ дозволяє значно покращити результат оперативного лікування пошкоджень сухожилків РМП [3, 14]. O'Donoghue запропонував хірургічне відновлення зв'язок, що утримують сухожилок довгої голівки біцепса у атлетів [51]. Проте, результати даних оперативних втручань залишаються незадовільними. Це пов'язано зі складною анатомією ділянки та значними навантаженнями, як на сухожилок довгої голівки біцепса, так і на зв'язки, що його утримують [24]. На даний момент тенодез сухожилка довгої голівки двоголового м'яза при патології Pulley Lesion є рутинною процедурою, виконується переважно під артроскопічним контролем. Застосовуються також і технології позасуглобових тенодезів [26, 34]. Проте, так само, як і випадку з пошкодженнями суглобової губи, досі не вивчено зв'язок між даною патологією і ОАПС. Чи є хірургічне лікування Pulley Lesion лише засобом для ліквідації больового синдрому, чи це - метод профілактики розвитку ОАПС? Слід також згадати таку важливу нозологічну одиницю, як пошкодження сухожилків РМП. Безумовно, питання патогенезу, діагностики та лікування таких пошкоджень досить широко висвітлені в сучасній літературі [26]. Застарілі масивні розриви сухожилків ротаторної манжети плеча є однією з частих причин розвитку ротаторної артропатії плечового суглоба або омартрозу. При масивних розривах сухожилків РМП, відповідні м'язи скорочуються, а відсутність навантаження на м'яз з часом веде до його фіброзування та жирової перебудови. В такому випадку включається патогенез розвитку омартрозу з перевантаженням ділянок суглобового хряща та зміщенням голівки плеча краніально [26]. На сьогоднішній день нам не вдалось знайти даних про можливий зв'язок розривів ротаційної манжети плеча з пошкодженням хряща плечового суглоба та розвитком омартрозу.

Тому таке дослідження є винятково актуальним. Оперативне лікування розривів ротаційної манжети плеча проводиться як відкрито, так і під артроскопічним контролем [26, 16]. Техніка хірургічного втручання заснована на анкерній або черезкістковій рефіксації сухожилків [26, 34, 42]. Для покращення розуміння патології та приведення його до єдиного зрозумілого спеціалістам стандарту, DeOrio та Cofield [55] розробили просту класифікацію повношарових розривів сухожилків РМП: 1 ст. – менше 1 см, невеликий розрив; 2 ст. – від 1 до 3 см, середній розрив; 3 ст. – від 3 до 5 см, великий розрив; 4 ст. – більше 5 см, масивний розрив. Вона дозволяє розділити розриви сухожилків на групи для подальшого застосування особливих хірургічних прийомів та засобів реабілітації, які, безумовно, мають відрізнитись у пацієнтів з малими та масивними розривами РМП. Класифікація Patte [60] враховує дані МРТ обстеження, ступінь ретракції сухожилків РМП, цілісність сухожилка довгої голівки біцепса і в тому числі розмір ушкодження сухожилків РМП, які дослідник розділив на сегменти. Дані МРТ обстеження в сагітальній площині показують ушкоджений сегмент. Такий підхід є важливим в плані прогнозування та індивідуалізації тактики оперативного втручання. Однак, дані класифікації передбачають лише одну методику - рефіксацію. А от якщо технічно ми не можемо її виконати внаслідок незворотного пошкодження м'язів РМП, наприклад при ротаторній артропатії. Яку тактику в такому випадку ми маємо застосувати? Тому розробка діагностичного лікувального алгоритму для всіх випадків пошкодження РМП, включно з ротаторною артропатією була б корисною для практикуючих лікарів.

Таким чином, артроскопічні методики для лікування пацієнтів з ОАПС, особливо молодого віку, успішно застосовуються. Вони дозволяють покращити функцію плечового суглоба та відтермінувати протезування. ОАПС часто комбінується з субакроміальним конфліктом, деформівним артрозом акроміально-ключичного суглоба, розривами суглобової губи лопатки, тендопатією ДГДМ та адгезивним капсулітом. Артроскопічне

лікування супутніх ушкоджень разом з артроскопічним дебрідментом покращує результати лікування. Проте необхідно виявити вплив кожної з нозологій на розвиток ОАПС та розробити диференційований підхід лікування та реабілітації. В доступній літературі зустрічаються випадки застосування біологічної інтерпозиційної артропластики для лікування ОАПС [15]. Метою такого методу є розміщення між суглобовими поверхнями синтетичного чи біологічного клаптя, що теоретично може дозволити репопуляцію хондроцитів [89]. Для відкритих методів біологічної інтерпозиційної артропластики використовуються аутогенна fascia lata, передній відділ капсули плечового суглоба, аллотранспланти менісків, регенеративний тканинний матрикс [67]. Артроскопічні методики біологічної артропластики базуються на регенеративному тканинному матриксі. Повторна артроскопія демонструє наявність вrostання фіброзної хрящової тканини через 3 міс після операції [7]. Brislin та співавтори виконали біологічну артропластику із застосуванням білкової оболонки семенних залоз биків у 10 пацієнтів. У всіх пацієнтів відмічалось збільшення амплітуди згинання на 60 градусів та відведення - на 50 градусів [21]. Pennington описав артроскопічну техніку використання аллотрансплантату латерального меніску, яку застосував у 10 пацієнтів з багатообіцяючими короткостроковими результатами [61].

Слід сказати, що дані хірургічні технології знаходяться лише на початку свого розвитку. Їх застосування слід забезпечувати як найсучаснішими вартісним методиками підготовки трансплантатів, так і відповідним технічним супроводженням операційного та лабораторного обладнання. Тому згадані методики на даному етапі для вітчизняних реалій виглядають більше перспективним напрямком, ніж об'єктом безпосередніх досліджень

## **Висновки до розділу 1**

Хронічний біль та порушення функції плечового суглоба турбують до 32,8% людей віком, старше 40 років. Причинами даних страждань вважають велику кількість різнопланової патології: остеохондроз шийного відділу хребта, плече лопатковий периартрит, нейродистрофічні синдроми, адгезивний капсуліт і т. ін. З іншого боку, діагноз остеоартрозу плечового суглоба (ОАПС) зустрічається виключно рідко.

Лікування ОАПС лишається складною та невизначеною проблемою. Це пов'язано з пізньою діагностикою даної нозології. Тактика лікування залежить як від ступеню ушкодження суглобового хряща, так і загального стану здоров'я пацієнта. Існує думка, що більшість хворих з ОАПС можуть покращити якість життя за допомогою лікувальної гімнастики. Автори наголошують на тому, що терапія повинна бути розпочата до розвитку вираженої атрофії або контрактури, а профілактичні та терапевтичні заходи мають бути адаптовані до специфічних потреб пацієнта.

## **РОЗДІЛ 2**

### **МЕТОДИ І ОРГАНІЗАЦІЯ ДОСЛІДЖЕННЯ**

#### **2.1. Методи дослідження**

##### **2.1.1 Аналіз науково-методичної літератури та інформаційних джерел**

В процесі дослідження були вивчені вітчизняні, сучасні та іноземні літературні джерела, присвячені вивченню клінічних особливостей та, впливу кінезотерапії і інших засобів на позбавлення пацієнтів від даного захворювання, принципів використання засобів фізичної терапії в відновному лікуванні пацієнтів в умовах медичних закладів.

Результати вивчення спеціальних науково-методичних і документальних матеріалів дозволили отримати уявлення про стан досліджуваного питання, узагальнити дані, які стосуються відновлювальної терапії при оперативному лікуванні масивних розривів ротаторної манжети плеча, підібрати адекватні методи лікування. В процесі роботи над магістерською роботою був проведений аналіз 106 джерел наукової і спеціальної літератури.

В процесі вивчення літературних джерел була встановлена мета роботи, визначені об'єкт, предмет та завдання дослідження. Огляд літератури є доцільним при вивченні впливу методів та засобів фізичної терапії на організм пацієнта з розривами ротаторної манжети плеча і досить ефективним при складанні алгоритму фізіотерапевтичних втручань для даного контингенту хворих.

##### **2.1.2. Класифікація методів дослідження відповідно до МКФ**

Міжнародна класифікація функціонування (МКФ) - це класифікація

компонентів функціональності та обмеження життєдіяльності. МКФ була схвалена Всесвітньою організацією охорони здоров'я у 2001 році.

МКФ складається з таких компонентів:

- функції та структура тіла;
- діяльність та участь;
- додаткова інформація щодо тяжкості та факторів зовнішнього середовища.

Головною користю МКФ для пацієнтів є інтеграція фізичних, ментальних та соціальних аспектів стану їх здоров'я. Замість того, щоб зосередити увагу на діагнозі особи, у МКФ включені усі аспекти її життя (розвиток, участь та середовище). Для планування та реалізації програм фізичний терапевт оцінює інформацію про обмеження функціональних можливостей та щоденну діяльність пацієнта за МКФ.

Всі клініко-інструментальні методи дослідження, які були застосовані у нашій роботі, було розподілено відповідно до основних компонент МКФ. А саме:

- **СТРУКТУРИ ОРГАНІЗМУ (s)**. Відповідно до МКФ - це анатомічні частини організму, такі як органи, кінцівки і їх складові.
- **ФУНКЦІЇ ОРГАНІЗМУ (b)**. Відповідно до МКФ - це фізіологічні функції систем організму (включаючи психічні функції).

Таблиця 1.2. - Класифікація методів дослідження відповідно до МКФ

Назва		Шифр	Відповідний метод дослідження
Сила	Структура	-	-
	Функція	-	-
	Діяльність та участь	<a href="#">d430-d449</a>	Шкала Oxford Shoulder Score
Амплітуда руху	Структура	-	-

<b>та функція</b>	<b>Функція</b>	<u>b7100</u> функціональність одного суглобу	шкала Constant Shoulder Score
	<b>Діяльність та участь</b>	-	-

Результати оцінювали за шкалою Constant Shoulder Score та за шкалою Oxford Shoulder Score через 6 та 12 міс після виконання шва сухожилків ротаторної манжети плеча. Оцінка за шкалою Oxford Shoulder Score відбувалась за наступними критеріями: максимальна кількість балів – 48, мінімальна – 0. Кількість балів від 0 до 19 оцінювали як незадовільний результат, 20–29 балів – задовільний результат, 30–39 балів – добрий результат, 40–48 балів – відмінний результат.

За шкалою Constant Shoulder Score оцінювали два плечових суглоби. Максимальна кількість балів – 100, мінімальна – 8. Порівнювали хвору та здорову верхні кінцівки. Різницю більше 30 балів вважали незадовільним результатом, 21–30 балів – задовільний результат, 11–20 балів – добрий результат і менше 11 балів – відмінний.

### **Методи математичної статистики**

Отримані в результаті дослідження дані обробляли з використанням методів математичної статистики:

Метода середніх величин. Визначали:

- чисельність вибірки ( $n$ );
- середнє арифметичне значення ( $\bar{x}$ ):
- дисперсія ( $S^2$ ):
- середнє квадратичне відхилення ( $S$ ),
- помилку репрезентативності ( $m$ ),
- коефіцієнт варіації ( $V$ , %),

### 2.3. Організація дослідження

Дослідження проводилось на базі ДУ «Інститут травматології та ортопедії НАМН України» з 2021 по 2023 роки. Клінічну групу склали 88 хворих. Всім пацієнтам було виконано шов великих та масивних розривів сухожилків РМП під артроскопічним контролем. З них у 38 хворих (контрольна група) іммобілізаційний період тривав 4 тижні та проходили стандартну програму реабілітації, у 50 хворих (основна група) іммобілізаційний період тривав 6 тижнів та вони займались за авторською програмою ФТ - втручань. Вік пацієнтів складав від 47 до 68 років (середній вік  $52,7 \pm 9,5$  років). Іммобілізація плечового суглоба проводилась в стандартній пов'язці з клиновидною подушкою і кутом відведення в плечовому суглобі  $15^\circ$ . Всім хворим був виконаний дворядний шов сухожилків РМП та тенодез або тенотомія сухожилка довгої голівки біцепса. Результати оцінювали через 6 та 12 міс після шва сухожилків РМП

Результати оцінювали за шкалою Constant Shoulder Score та за шкалою Oxford Shoulder Score через 6 та 12 міс після виконання шва сухожилків ротаторної манжети плеча.

Дослідження проводилось в три етапи з 2022 по 2024 рік.

Перший етап (*листопад - грудень 2022 р.*) був присвячений детальному дослідженню і аналізу сучасних літературних джерел, що дозволило оцінити стан проблеми, оцінити мету і задачі дослідження, узагальнити принципи програми фізичної терапії пацієнтів, що перенесли оперативних втручання з приводу масивних розривів ротаторної манжети плеча.

На другому етапі (*січень - квітень 2023 рр.*) був складений алгоритм застосування засобів фізіотерапевтичних втручань для вказаного контингенту пацієнтів.

На третьому етапі (*вересень 2023 - квітень 2024 рр.*) були сформульовані висновки, доведено ефективність комплексної програми фізіотерапевтичних

втручань для пацієнтів, що перенесли оперативних втручання з приводу масивних розривів ротаторної манжети плеча.

## РОЗДІЛ 3

### РЕЗУЛЬТАТИ ДОСЛІДЖЕННЯ ТА ЇХ ОБГОВОРЕННЯ

#### 3.1. Програма фізіотерапевтичних втручань після операцій на плечовому суглобі

Протягом багатьох років реабілітація хворих, яким виконано хірургічне відновлення ушкоджених структур плечового суглоба неодноразово змінювалась. Це було пов'язано з удосконаленням технологій оперативного втручання, використанням нових фіксаторів, більш досконаліх видів протезів плечового суглоба. І якщо реабілітація пацієнтів з переломами проксимального епіметафізу плеча добре висвітлена в літературі, то реабілітація хворих з ушкодженням м'якотканинних структур плечового суглоба та після протезування плечового суглоба заслуговує більшої уваги, оскільки саме від правильної реабілітації залежить результат оперативного втручання.

На основі таких даних нами було застосовано 2 типи реабілітаційних програм після відновлення м'якотканинних ушкоджень плечового суглоба, в залежності від виконаного оперативного втручання:

*1) Програма відновлення 1 типу рекомендується пацієнтам, яким виконували відновлення великих та масивних розривів сухожилків РМП.*

*2) Програма реабілітації 2 типу рекомендується пацієнтам після рефіксації суглобової губи лопатки, тенодеза сухожилка довгої голівки біцепса, відновлення середніх та малих розривів сухожилків РМП.*

#### **Програма відновлення 1 типу**

В післяопераційній реабілітації хворих з розривами сухожилків РМП виділяють три періоди: іммобілізаційний (0–6 тижнів), функціональний (6–12 тижнів), тренувальний (> 12 тижнів).

### **Імобілізаційний період (0–6 тижнів).**

Після відновлення сухожилків РМП під артроскопічним контролем пацієнтам накладали стандартну м'яку іммобілізуючу пов'язку з кутом відведення  $15^{\circ}$  або  $45^{\circ}$  в залежності від виявленої під час оперативного втручання ретракції сухожилків (Рис.3.1), після відкритого відновлення сухожилків РМП застосовували гіпсову Дезо з клиновидною подушкою  $45^{\circ}$  або торакобрахіальну гіпсову пов'язку, що залежало від ретракції сухожилків та щільності кісткової тканини (Рис.7.2).

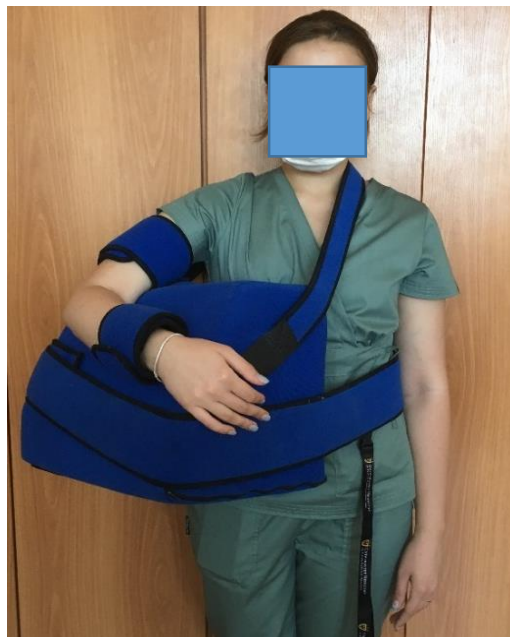

Рисунок 3.1 - Пов'язка Дезо з клиновидною подушкою  $45^{\circ}$ .

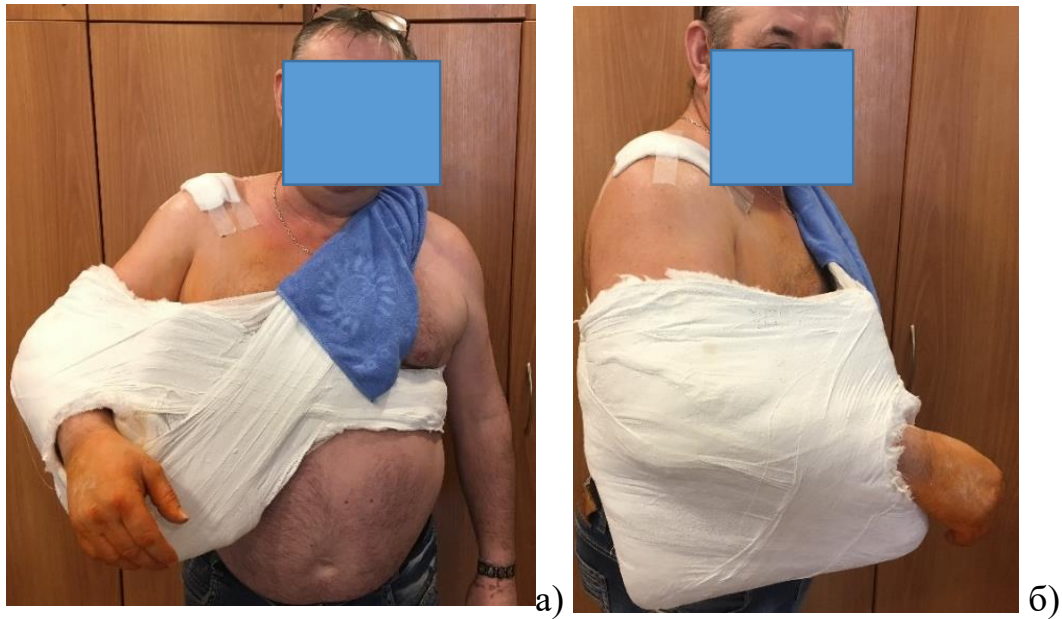

Рисунок 3.2- Гіпсова пов'язка Дезо з клиновидною подушкою: а) вигляд спереду; б) вигляд з боку.

Всім хворим дозволялися рухи в пальцях кисті і кистьовому суглобі. Пасивні рухи в ліктьовому суглобі один цикл (розгинання та згинання) на добу з метою профілактики контрактури в ліктьовому суглобі виконували хворі після шва сухожилків РМП під артроскопічним контролем. Всім хворим були заборонені будь які рухи в плечовому суглобі, різкі рухи в оперованій кінцівці.

Протизапальна терапія полягає у призначенні середньо терапевтичних доз нестероїдного протизапального препарату всередину або внутрішньом'язово. Знеболювання призначається за показаннями.

Холодова терапія включає використання гелевих холодкових пакетів або пристрою локальної гіпотермії. Післяопераційне ведення ран стандартне, дренажі (якщо вони ставилися), видаляються через 24–48 годин після операції.

Функціональний період починається через 6 тижнів після операції зі зняття іммобілізаційної пов'язки і триває до повного відновлення об'єму рухів в плечовому суглобі (стандартно до 12 тижня після операції включно). Застосовуються пасивні, активно-пасивні та активні рухи в плечовому суглобі. Використовували блочні тренажери, реабілітаційні та силові тренажери.

У хворих, яким виконано шов сухожилків РМП під артроскопічним контролем, протягом перших двох тижнів функціонального періоду ми знімали пов'язку лише на період розробки, весь інший час хворі знаходилися в пов'язці. Пацієнти, котрі проходили іммобілізаційний період в пов'язці  $45^{\circ}$  відведення, продовжували іммобілізацію в пов'язці  $15^{\circ}$  відведення.

У хворих, яким виконано відкритий шов сухожилків РМП, протягом перших двох тижнів функціонального періоду гіпсову пов'язку Дезо або торакобрахіальну гіпсову пов'язку знімали лише частково (Рис. 3.3) та (Рис.7.4), з подальшою заміною гіпсової пов'язки на пов'язку Дезо з кутом відведення  $15^{\circ}$ , що давало можливість розвантажити ділянку шва та м'язи РМП.

Критерієм, який дозволяв нам повністю зняти гіпсову пов'язку та перевести хвору кінцівку в пов'язку Дезо з кутом відведення  $15^{\circ}$ , ми вважаємо можливість самостійно утримувати прооперовану верхню кінцівку в положенні відведення.

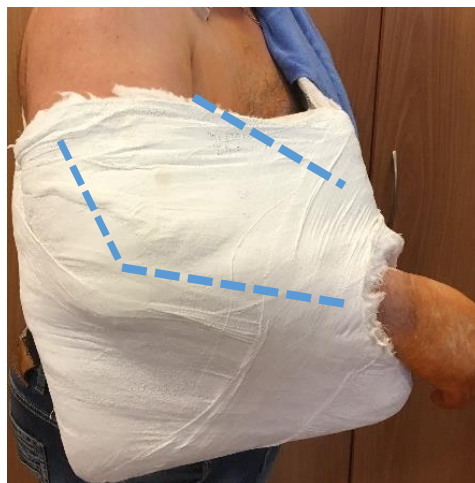

Рисунок 3.4 - Гіпсова пов'язка Дезо (пунктиром позначено зону розрізу «кришки» гіпсової пов'язки).

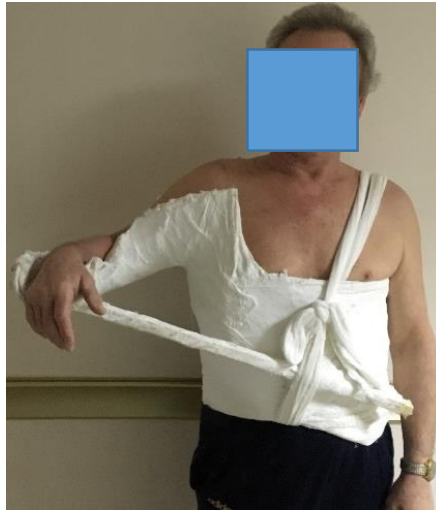

Рисунок 3.5 - Торакобрахіальна гіпсова пов'язка з знятою верхньою частиною на початку функціонального періоду.

Важливим елементом реабілітаційного лікування у відновлювальний період є побутові навантаження та виконання вправ лікувальної гімнастики.

Пацієнтом було рекомендовано виконувати як побутові навантаження, так і лікувальну гімнастику в межах безболісних навантажень. При виникненні больових відчуттів рекомендували поновити іммобілізацію протягом доби, використовувати холодovu терапію. Будь які навантаження рекомендували виконувати плавно, в повільному темпі ( $30^0$  за 1 секунду). Прооперовану кінцівку рекомендувалось використовувати в повному спектрі побутових навантажень, за виключенням перенесення та утримання важкостей, можливості різких навантажень на кінцівку (наприклад утримання собаки, утримання тіла в транспорті, тощо).

Перші 2 тижні відновлювального періоду рекомендували використовувати іммобілізаційну пов'язку протягом сну.

Комплекс вправ лікувальної гімнастики було розділено на 2 періоди: 7 – 9 тижнів після операції та 10 – 12 тижнів після операції.

Комплекс вправ лікувальної гімнастики для 7 – 9 тижнів після операції

Виконувалось 2 підходи по 10 повторень на кожную вправу по черзі. Відпочинок між підходами і вправами складав 3–5 хвилин. Вправи виконувались 3 рази на день.

1. Положення стоячи перед відчиненими дверима, зверху перекинута товста мотузка (довгий рушник, простирadlo). Піднімаємо хвору руку вперед перед собою (згинання в плечовому суглобі) за допомогою тяги здорової до відчуття натягу в прооперованому плечі, потримавши в цій кінцевій точці 10 секунд, повільно повертаємо руку в початкове положення донизу підтримуючи здоровою рукою через мотузку (Рис. 3.6).



Рисунок 3.6. - Вправа на згинання в плечовому суглобі: а) початкова точка; б) кінцева точка.

2. Аналогічна вправа через відчинені двері, але повернувшись до них боком. Виконуємо по такій же схемі як і попередню вправу, лише рух руки виконується в сторону і вгору (відведення в плечовому суглобі). В кінцевій точці тримаємо 10 секунд (Рис.3.7).



Рисунок 3.7 - Відведення в плечовому суглобі: а) початкова точка; б) кінцева точка.

3. Положення на спині (на підлозі або твердому дивані), в руках тримаємо гімнастичну палицю або подібний пристрій вузьким хватом. Повільно піднімаємо руки догори до відчуття безболісного натягу, тримаємо в цій точці 10 секунд, потім повільно повертаємо руки в початкове положення (Рис. 3.8).

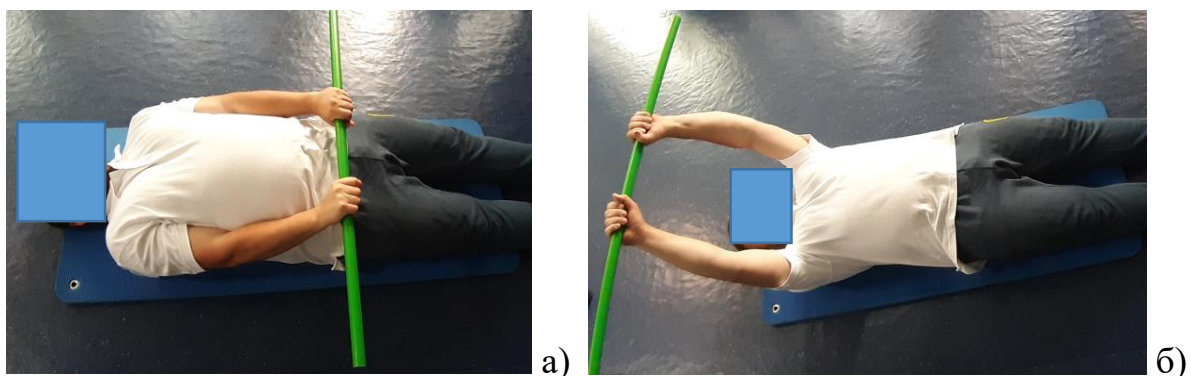


Рисунок 3.8 - Згинання в плечовому суглобі: а) початкова точка; б) кінцева точка.

4. Положення лежачи на спині, зігнання в ліктьовому суглобі під кутом 90 градусів, ліктьовий суглоб притиснутий до тіла. Впираємо палицю в долоню і

штовхаємо назовні до відчуття натягу, фіксуємо в такому положенні до 10 секунд і повільно повертаємо майже до живота (Рис.3.9).

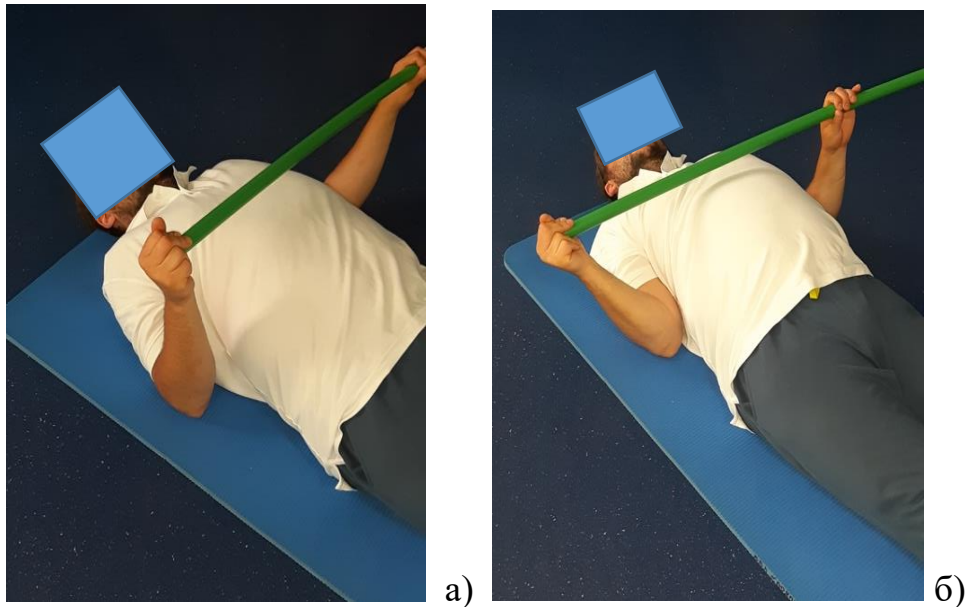


Рисунок 3.9 - Зовнішня та внутрішня ротація в плечовому суглобі: а) початкове положення; б) зовнішня ротація.

Після операції по відновленню підлопаткового м'яза, дана вправа виконується не раніше, ніж через 9 тижнів після операції.

5. Положення лежачи на спині, руки рівні вздовж тіла долонями догори. Ковзаємо руками в сторони по підлозі до крайньої точки з відчуттям натягу, тримаємо в ній 10 секунд і повільно повертаємо в початкове положення (Рис. 3.10).

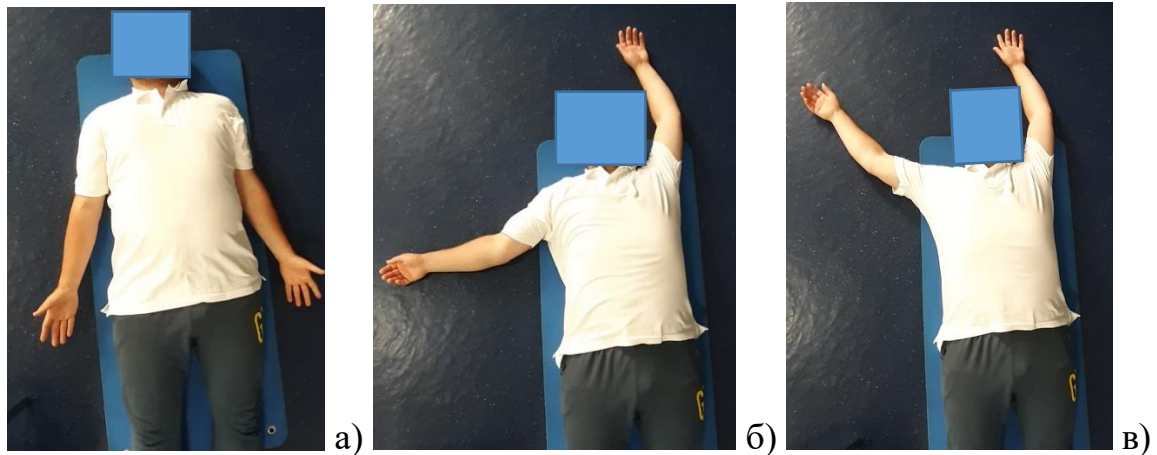


Рисунок 3.10 - Елевація в плечовому суглобі з положення лежачи: а) початкове положення; б) елевація; в) кінцева точка.

6. Положення стоячи. Хвора рука внизу біля стегна. Заводимо хвору руку за спину, допомагаючи здоровою рукою з використанням рушника (мотузки, паска) до відчуття натягу в передніх відділах плечового суглоба, фіксуємо на 10 секунд і повільно повертаємо в початкове положення (Рисунок. 3.11).

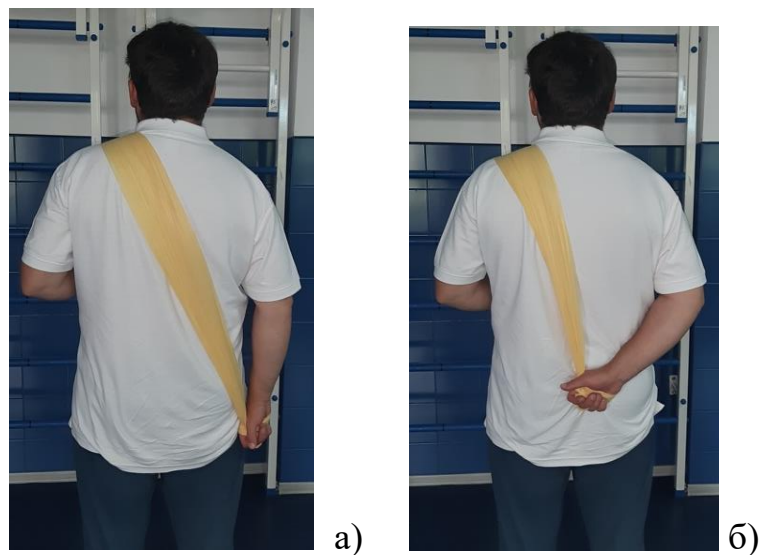


Рисунок 3.11 - Внутрішня ротація в плечовому суглобі: а) початкове положення; б) кінцева точка.

7. Положення стоячи з невеликим нахилом вперед, хвора рука опущена донизу і розвернута так, щоб було видно долоню, а здорова рука лежить зверху

на лопатці, фіксуючи її. Робимо кругові рухи хворою рукою описуючи максимальне коло, по самому натягнутому радіусу за та проти годинникової стрілки. Дуже повільно малюючи кожен раз все більше коло (Рис.3.12).

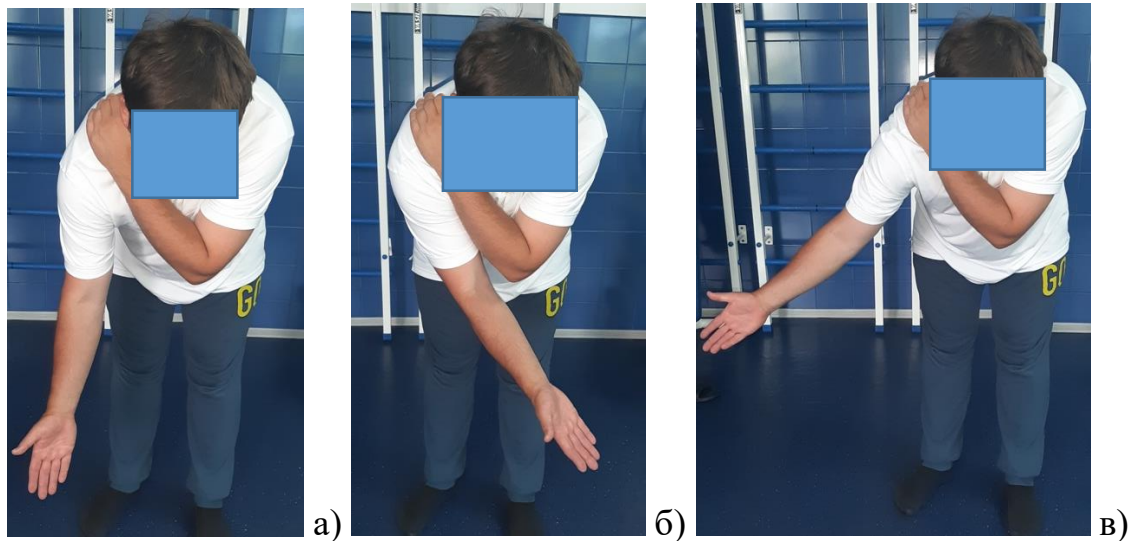


Рисунок 3.12 - Рухи в плечовому суглобі по колу: а) вихідне положення; б) та в) рухи в суглобі.

Комплекс вправ лікувальної гімнастики з 10 тижня після операції  
 Додаємо наступні вправи для поступового збільшення сили і тонуусу м'язів плеча (дозування аналогічне до попередніх вправ 2 підходи по 10 разів).

8. Положення лежачи на спині, рука вздовж тіла, долоня розвернута так, щоб перший палець дивився догори. Повільно піднімаємо прооперовану руку, не допомагаючи здоровою, рівно догори наскільки можливо без болю, затримка в такому положенні на 1–2 секунди Повільно повертаємо в початкове положення (Рис.3.13).

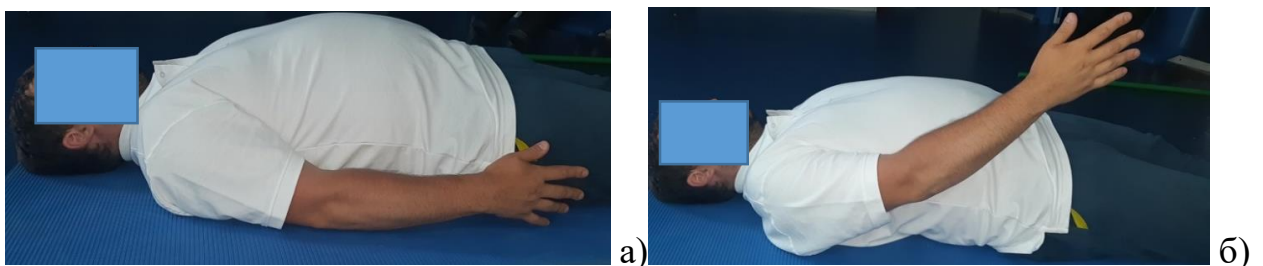




Рисунок 3.13 - Згинання в плечовому суглобі без додаткової допомоги: а) вихідне положення; б) початок згинання; в) максимальна кінцева точка.

При відсутності дискомфорту можливо використати дозоване навантаження (Рис.3.14). Беремо гантель (пляшку з рідиною), починаючи з 0,5 кг і поступово збільшуємо до 1,5 кг.

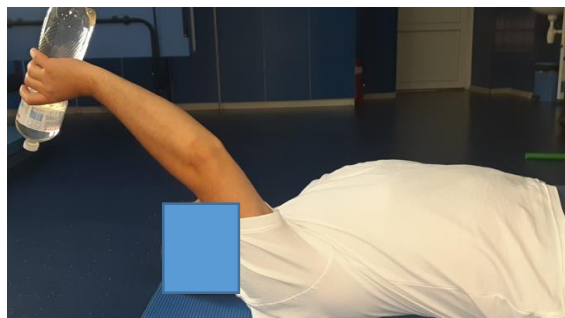

Рисунок 3.14 - Згинання в плечовому суглобі без додаткової допомоги з навантаженням в положенні лежачи.

9. Положення лежачи на спині, руки вздовж тіла долонями догори. Ковзаємо руками в сторони по підлозі до крайньої точки з вантажем (пляшка, гантелі) починаючи з 0,5 кг, затримавши на 1–2 секунди, далі повертаємо в початкове положення. Виконуємо повільно та без появи больового відчуття (Рис 3.15).

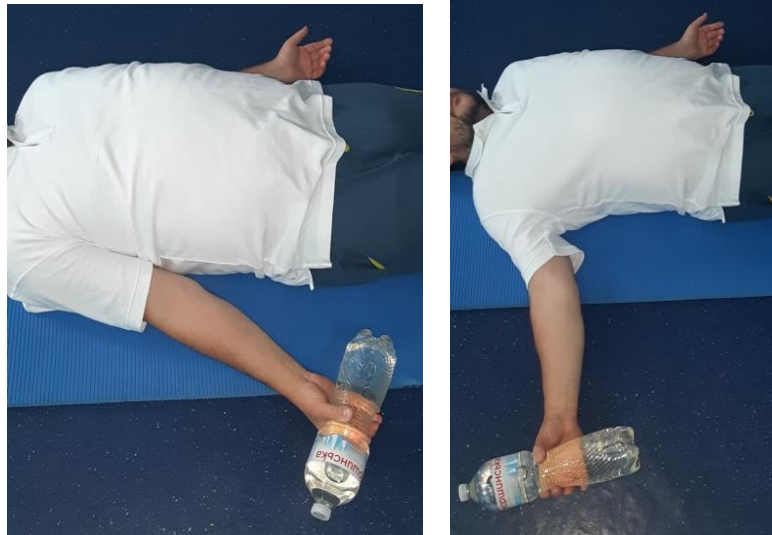

Рисунок 3.15 Елевація в плечовому суглобі з положення лежачи: а) початкове положення; б) кінцева точка.

10. Положення лежачи на підлозі, хвора рука зігнута в ліктьовому суглобі під кутом  $90^{\circ}$ , плече відведене на  $45^{\circ}$ . Виконуємо внутрішню і зовнішню ротацію в плечовому суглобі. Можливо використати навантаження по комфорту, починаючи з 0,5 кг і далі збільшувати до 1,5 кг. (Рисунок. 3.16).

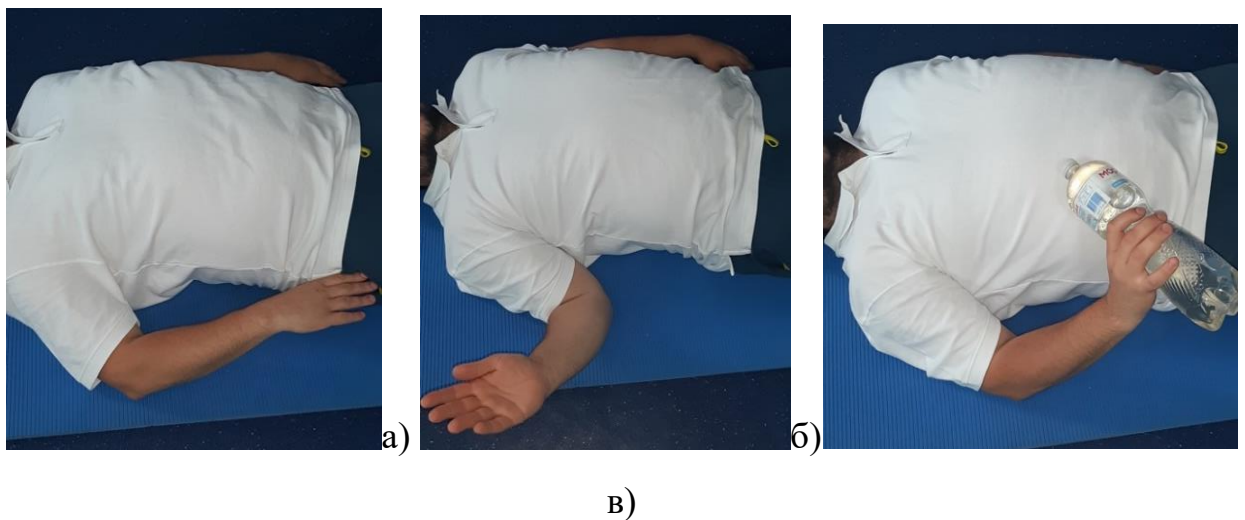


Рисунок 3.16 - Зовнішня та внутрішня ротація в плечовому суглобі в положенні лежачи: а) початкове положення; б) зовнішня ротація; в) з навантаженням.

11. Положення лежачи на підлозі, хвора рука зігнута в ліктьовому суглобі під кутом  $90^{\circ}$ , лікоть притиснутий збоку до тіла, в руці вантаж (починаючи з 0,5 кг до 1,5 кг). Витискаємо вантаж догори перед собою, в верхній точці тримаємо 1–2 секунди і повільно повертаємо в вихідне положення (Рис. 3.17).

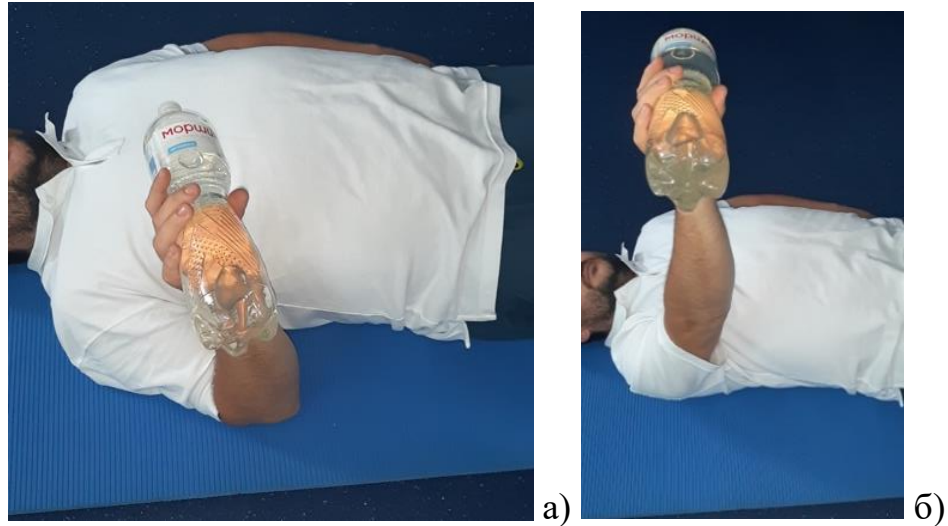


Рисунок 3.17 - Згинання в плечовому суглобі без додаткової допомоги з навантаженням в положенні лежачи.

Якщо пацієнт може самостійно підняти прооперовану руку з положення стоячи, тоді вправи №8 та №9 замінити на аналогічні в положенні стоячи. Динамічні вправи з вантажем в положенні стоячи.

12. Положення стоячи, рука в фізіологічному положенні та нейтральній ротації. Виконуємо згинання з плечовому суглобі до рівня горизонталі, якщо вправа виконується без больового відчуття, можна додавати вантаж (починаючи з 0,5 кг до 1,5 кг). Повільний підйом руки і повільне опускання донизу, в верхній точці фіксуємо на 1 – 2 секунди (Рис. 3.18).

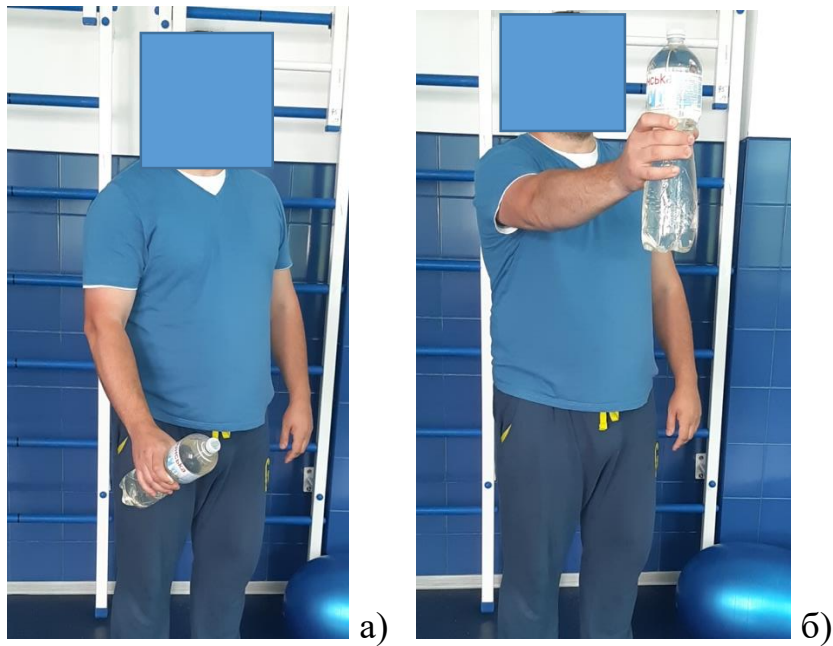


Рисунок 3.18 - Згинання в ПС без додаткової допомоги з навантаженням в положенні стоячи: а) а) початкове положення; б) кінцеве положення.

13. Положення стоячи, рука в фізіологічному положенні. Відведення рівної руки в сторону до горизонталі в положенні нейтральної ротації долоні. Виконуємо повільне відведення та приведення в ПС, в верхній точці фіксуємо на 1–2 секунди. Якщо вправа виконується без больового відчуття, можливо використати навантаження від 0,5 кг до 1,5 кг (Рис.3.19).

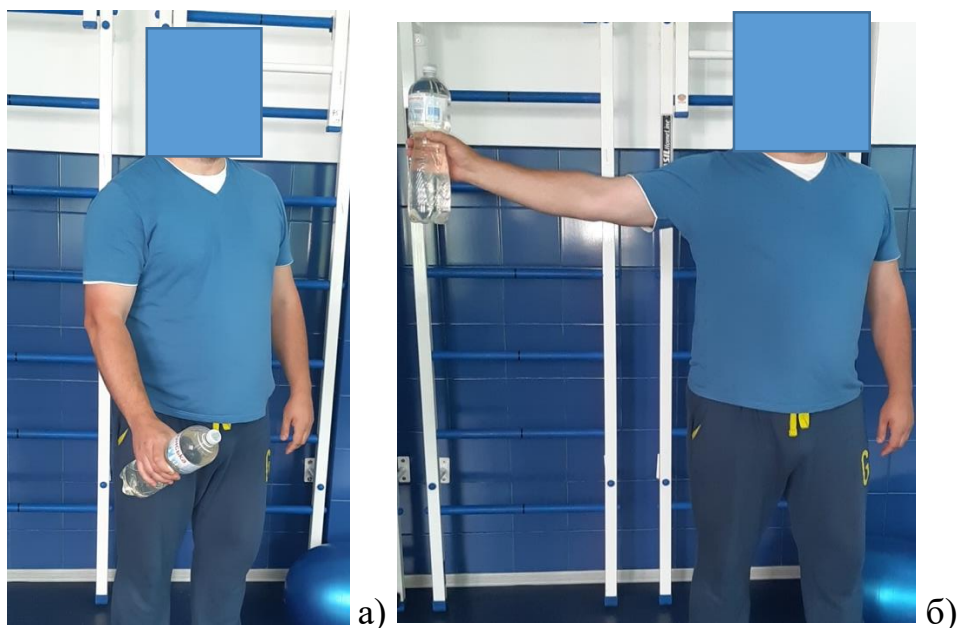

Рис. 3.19 - Відведення та приведення в плечовому суглобі без додаткової допомоги з навантаженням в положенні стоячи: а) а) початкове положення; б) кінцеве положення.

14. Положення стоячи з невеликим ( $30^0 - 45^0$ ) нахилом тулуба вперед, рука в положенні згинання в плечовому суглобі з навантаженням по комфорту від 0,5 кг до 1,5 кг. Виконуємо розгинання в плечовому суглобі. Випростану в ліктьовому суглобі кінцівку відводимо назад до рівня тулуба, фіксуємо в кінцевій точці на 1–2 секунди і повертаємо в початкове положення (Рис. 3.20).



Рисунок 3.20 - Розгинання в плечовому суглобі без додаткової допомоги з навантаженням в положенні стоячи: а) а) початкове положення; б) кінцеве положення.

15. Положення стоячи з невеликим ( $30^0 - 45^0$ ) нахилом тулуба вперед, рука в положенні згинання в плечовому суглобі з вантажем 0,5 кг - 1,5 кг. Розігнуту в ліктьовому суглобі руку відводимо в сторону до горизонталі, фіксуємо в кінцевій точці на 1–2 секунди і повертаємо в початкове положення (Рис. 3.21).

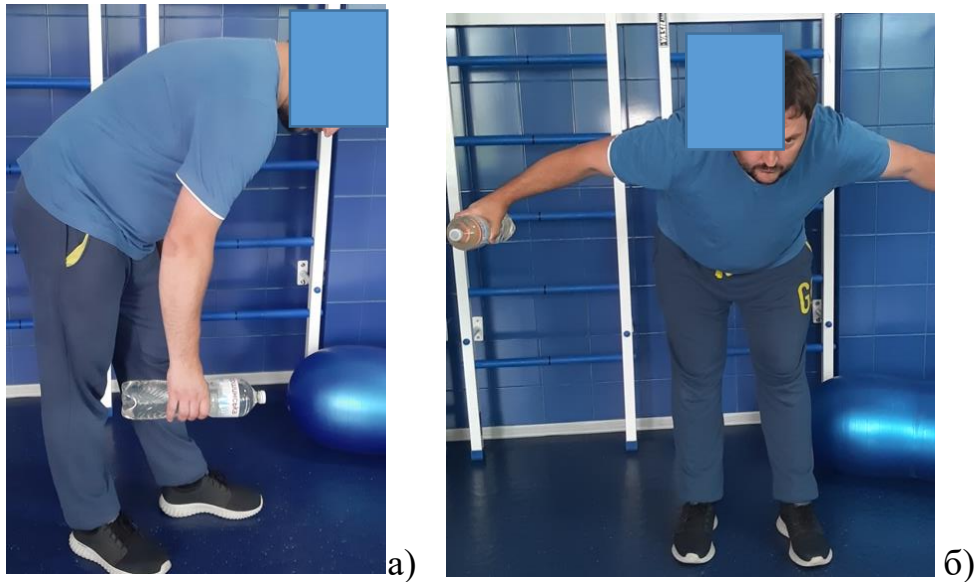

Рисунок 3.21 - Відведення в плечовому суглобі без додаткової допомоги з навантаженням в положенні з нахилом тулуба вперед: а) початкове положення; б) кінцеве положення.

Починаючи з 11-го тижня після операції додаємо статичні вправи для м'язів плеча. Статичні вправи дають можливість збільшити силу м'язів при обмежених рухах в плечовому суглобі.

16. Положення стоячи біля стіни, рука зігнута в ліктьовому суглобі під 90 градусів. Стоячи лицем до стіни, тиснемо перед собою в стінку ліктьовою частиною руки (між ліктем і тілом має бути простір 5–7 см) з максимально можливим зусиллям без больових відчуттів, тільки з відчуттям помірної напруги. Тиснемо протягом 10 секунд, потім повертаємо у вихідне положення і знову повторюємо (Рис. 3.22).




Рисунок. 3.22 - Статичне згинання в плечовому суглобі.

17. Положення стоячи біля стіни, рука зігнута в ліктьовому суглобі під 90 градусів. Стоячи боком до стіни, тиснемо в сторону в стінку ліктьовою частиною руки(між ліктем і тілом має бути простір 5–7 см) з максимально можливим зусиллям без болю з відчуттям помірної напруги. Тиснемо протягом 10 секунд, повертаємо у вихідне положення і знову повторюємо (Рис.3.23).




Рисунок 3.23 - Статичне відведення в плечовому суглобі

18. Положення стоячи перед виступаючим кутом стіни, рука зігнута в ліктьовому суглобі під 90 градусів. Тиснемо долонею в кут стінки з максимально можливим зусиллям без болю з відчуттям помірної напруги. Тиснемо протягом 10 секунд, потім повертаємось у вихідне положення і знову повторюємо вправу (Рис. 3.24).



Рисунок 3.24 - Статична внутрішня ротація в плечовому суглобі.

19. Положення стоячи перед виступаючим кутом стіни, рука зігнута в ліктьовому суглобі під 90 градусів. Тиснемо тильною стороною кисті в кут стінки з максимально можливим зусиллям без болю з відчуттям помірної напруги. Тиснемо протягом 10 секунд, повертаємось у вихідне положення і знову повторюємо вправу (Рис. 3.25).



Рисунок 3.25 - Статична зовнішня ротація в плечовому суглобі.

20. Положення стоячи спиною до стіни, лікоть зігнутий під 90 градусів. Виконуємо тиск ліктем назад в стінку, стоїмо під кутом до неї і нічим не торкаємось її, окрім ліктя. Тиснемо протягом 10 секунд, потім повертаємось у вихідне положення і знову повторюємо вправу (Рис. 3.26).

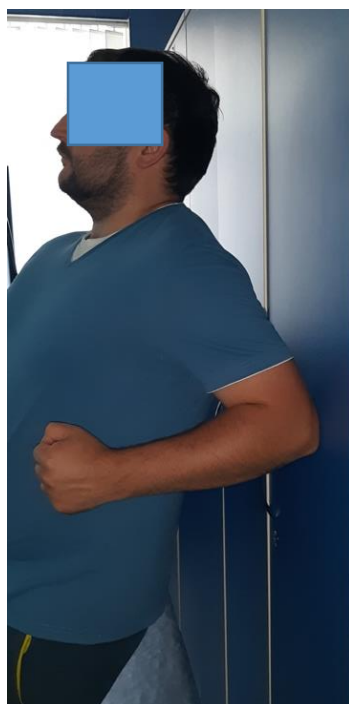

Рисунок 3.26 - Статичне розгинання в плечовому суглобі.

21. Положення стоячи, лікоть зігнутий під кутом 90 градусів. Між ліктем і тулубом підкладаємо якийсь еластичний предмет (м'яч, скручений рушник, подушку), і притискаємо його до себе максимально можливим зусиллям без болю з відчуттям помірної напруги 10 секунд.(Рис.7.1.27).

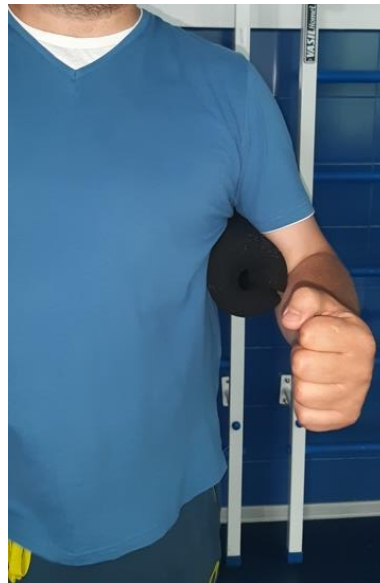

Рисунок 3.27 - Статичне приведення в плечовому суглобі.

### **Тренувальний період (13 – 18 тижні після операції)**

В тренувальному періоді продовжували вправи направлені на збільшення м'язової маси, зокрема дельтовидного та надостьового м'язів. Широко застосовували кінезотерапію, міостимуляцію та фізметоди. Починаючи з 13-го тижня після операції можна замінити динамічні вправи стоячи на заняття з еластичним шнуром.

Динамічні вправи з еластичним шнуром.

Дані вправи є гарною альтернативою вправам з гантелями та іншими вантажами. Для виконання цих вправ необхідно придбати «еластичний шнур» довжиною 6 метрів і діаметром близько 6 мм. Неправильним буде використовувати для цих вправ гумові стрічки, тому що існує імовірність неочікуваного розриву їх під час вправи с подальшою травматизацією плеча.

Шнур прикріпити до чогось, що не буде рухатись (труба батареї, дверні ручки, тощо), так щоб було вільного шнура було 2 метри і більше. Шнур намотуємо на кисть щоб гарно тримався.

22. Положення стоячи, рука зі шнуром в фізіологічному положенні. Відводимо руку в сторону трохи вище горизонталі, фіксуємо в крайньому положенні на 1–2 секунди і повільно повертаємо донизу (Рис.7.1.28).

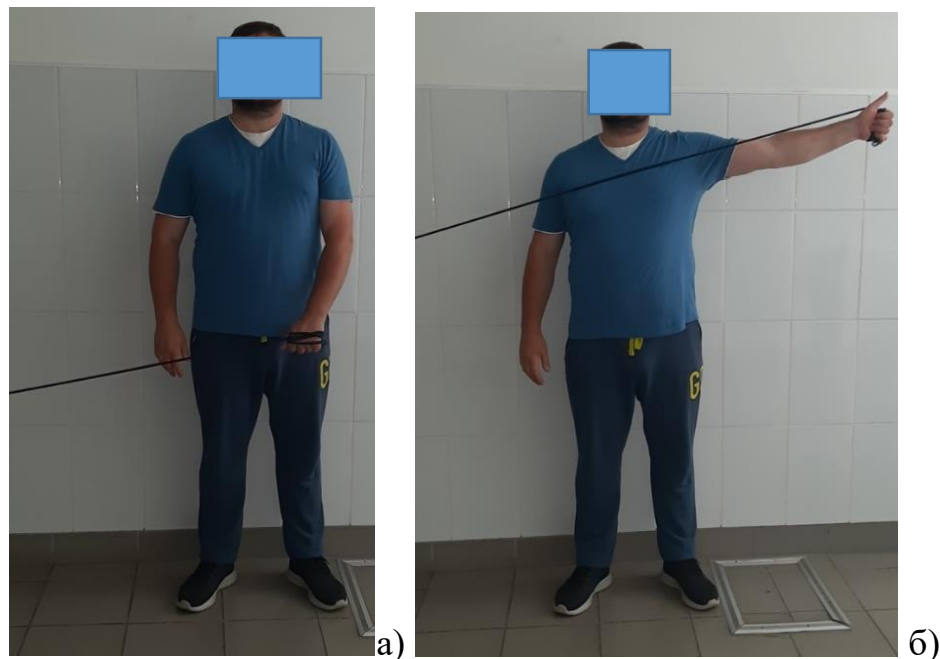

Рисунок 3.28 - Відведення в плечовому суглобі з шнуром: а) початкове положення; б) кінцеве положення.

23. Положення стоячи, рука зі шнуром в фізіологічному положенні. Відводимо руку назад на скільки це можливо, фіксуємо в крайньому положенні на 1–2 секунди і повільно повертаємо в вихідне положення (Рис. 3.29).

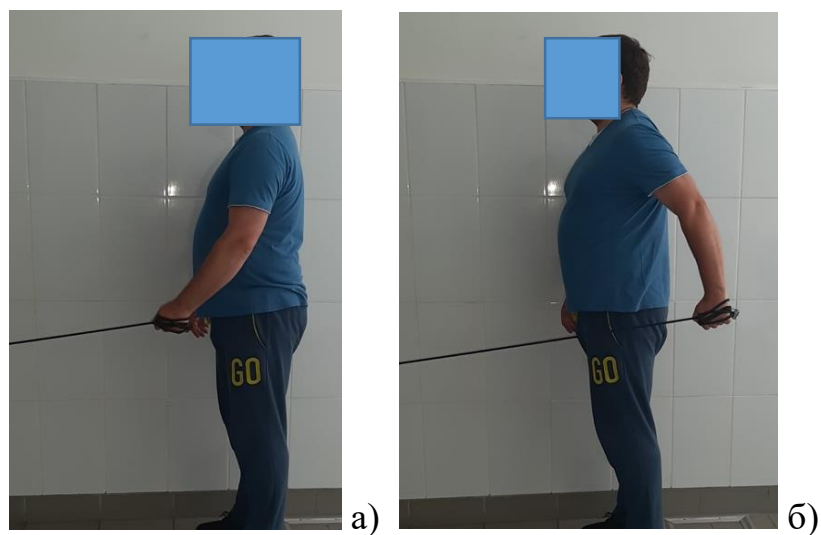


Рисунок 3.29 - Розгинання в плечовому суглобі з шнуром: а) початкове положення; б) кінцеве положення.

24. Положення стоячи, рука у фізіологічному положенні. Виконуємо рух, дотягуючись кистю до протилежного плеча, фіксуємо в крайньому положенні на 1–2 секунди і повільно повертаємо в вихідне положення (Рис. 3.30).

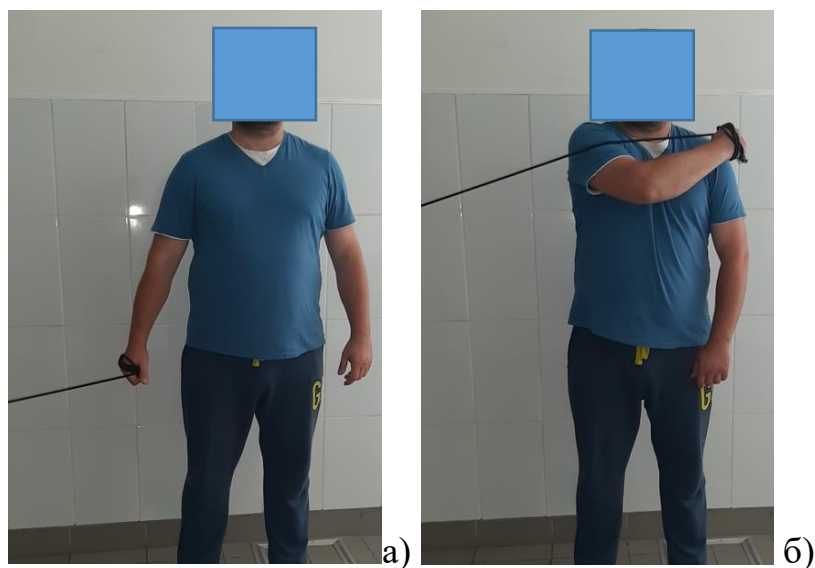


Рисунок 3.30 - Приведення в плечовому суглобі з шнуром: а) початкове положення; б) кінцеве положення.

25. Положення стоячи, рука у фізіологічному положенні. Виконуємо рух вперед трохи вище горизонталі, фіксуємо в крайньому положенні на 1–2 секунди і повільно повертаємо в вихідне положення (Рис.7.1.31).

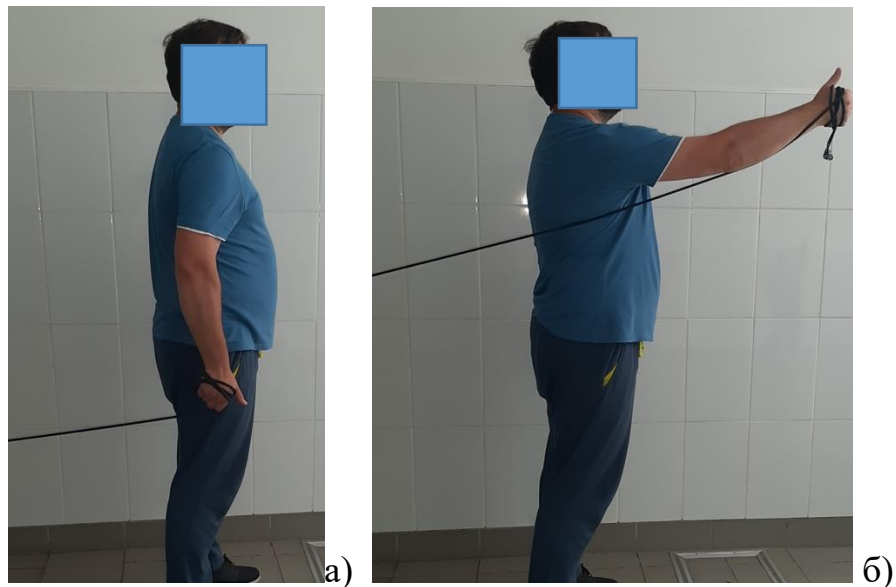


Рисунок 3.31 - Згинання в плечовому суглобі з шнуром: а) початкове положення; б) кінцеве положення.

26. Положення стоячи, рука зігнута в ліктьовому суглобі під 90 градусів і притискаємо невеличкий скручений рушник до тіла. Виконуємо внутрішню ротацію кисті до живота, фіксуємо в крайньому положенні на 1–2 секунди і повільно повертаємо в вихідне положення (Рис.3.32).

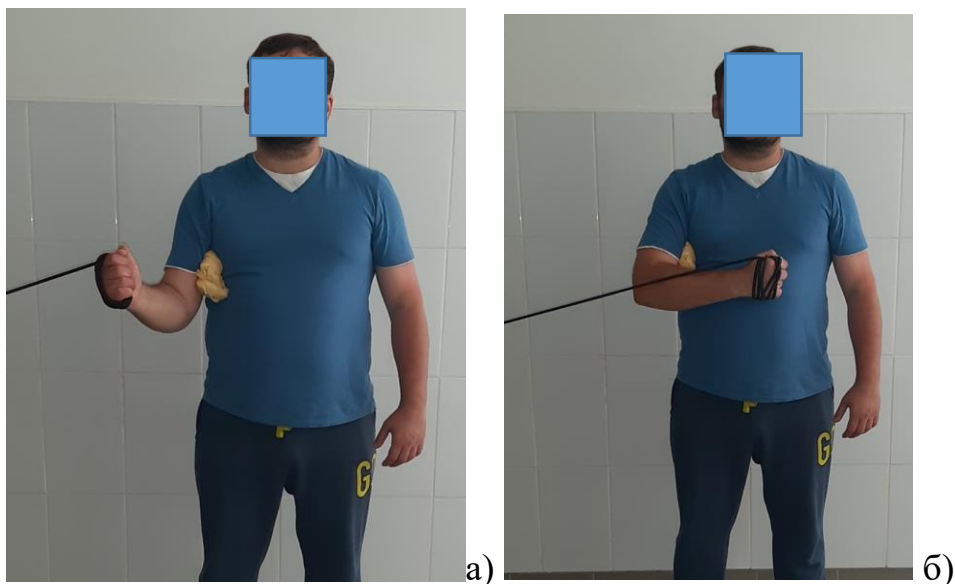


Рисунок 3.32 - Внутрішня ротація в плечовому суглобі з шнуром: а) початкове положення; б) кінцеве положення.

27. Положення стоячи, рука зігнута в ліктьовому суглобі під 90 градусів і притискає невеличкий скручений рушник до тіла. Виконуємо зворотній рух в протилежному напрямку ніж в попередній вправі (зовнішня ротація), фіксуємо в крайньому положенні на 1–2 секунди і повільно повертаємо в вихідне положення (Рис. 3.33).

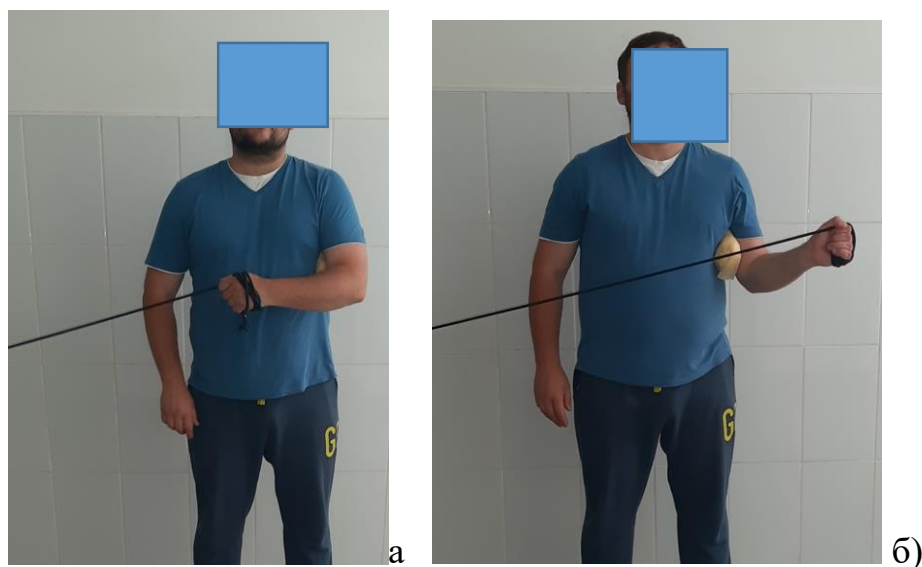


Рисунок 3.33 - Зовнішня ротація в плечовому суглобі з шнуром: а) початкове положення; б) кінцеве положення.

Через 18 тижнів після операції можливо посилити вправи на розтягнення, якщо ще є дефіцит об'єму руху в різних напрямках. Необхідно виконувати вправи з більшим напруженням до відчуття болю, збільшувати вагу та зусилля при динамічних вправах. Також можна додавати плавання, починаючи з 15 хвилин і поступово збільшувати тривалість перебування в басейні до 45–50 хвилин, мінімум 2 рази на тиждень.

Дозволяється відвідувати тренажерну залу під контролем тренера, або з попереднім відвідуванням реабілітолога, який розробить програму занять в залі під ваші можливості і потреби.

Повне навантаження, ігровий та контактний спорт дозволяються через 18 тижнів після операції за умови наявності безболісного обсягу рухів, відсутності болю в спокої та при виконанні вправ тренувального періоду.

## **Програма реабілітації 2 типу**

### **Імобілізаційний період (0–4 тижні)**

Дозволялися рухи в пальцях кисті і кистьовому суглобі. Застосовували кистьовий еспандер від 30 до 50 рухів кожен годину. Пасивні рухи в ліктьовому суглобі один цикл (розгинання та згинання) на добу з метою профілактики контрактури в ліктьовому суглобі. Заборонені будь які рухи в плечовому суглобі, різкі рухи в оперованій кінцівці.

Функціональний період у хворих, яким виконали рефіксацію суглобової губи лопатки починався з 5-го тижня після операції і тривав до 12-го тижня.

Метою вправ лікувальної фізкультури було: відновлення функції м'язів, які беруть участь в активних рухах плечового суглоба, нормалізація плече-лопаткового ритму, збільшення сили м'язів РМП. Застосовувались активні, активні ізометричні, активні з розвантаженням, активні з протидією, синергічні рухи.

5–7 тиждень після операції: використовували хусткову пов'язку на період відпочинку від вправ лікувальної фізкультури. Хусткова пов'язка давала

можливість відпочити м'язам плечового поясу, що зменшувало набряк та больовий синдром в плечовому суглобі.

Будь які вправи виконувалися до больового відчуття, яке повинно зникати через 30 секунд після повернення кінцівки в початкове положення. Тривалість больового синдрому більше 5 хвилин вказує на значне перевантаження відновленої суглобової губи і не є прийнятним.

Хворі виконували наступні вправи:

- 1) Будь які пасивні рухи в плечовому суглобі за допомогою методиста за виключенням зовнішньої ротації більше  $0^{\circ}$  та відведення більше  $90^{\circ}$ .
- 2) Активна внутрішня ротація в плечовому суглобі з положення нейтральної ротації при приведенні в плечовому суглобі та  $90^{\circ}$  згинання в ліктьовому суглобі.
- 3) Активна зовнішня ротація від положення повної внутрішньої ротації до нейтральної ротації при приведенні в плечовому суглобі та  $90^{\circ}$  згинання в ліктьовому суглобі.
- 4) Активне згинання в плечовому суглобі в положенні лежачі на спині та повному розгинанні в ліктьовому суглобі.
- 5) Активне розгинання в плечовому суглобі до рівня тулуба в положенні лежачи на животі з положення згинання в плечовому суглобі до  $90^{\circ}$ .
- 6) Зведення та розведення лопаток, підняття та опускання обох плечових суглобів.

Всі вправи виконуються щогодини по 20–30 циклів. При гарній переносимості виконуються з резиновим еспандером з 7-го тижня після операції. Вправи припиняються за 2 години до нічного сну. Больовий синдром під час нічного сну є показом до зменшення інтенсивності розробки рухів.

8–9 тиждень після операції:

- 1) Продовжують всі вправи з більшою інтенсивністю, збільшують кількість циклів до 50 на годину.
- 2) Дозволяється активна зовнішня ротація з положення нейтральної ротації при приведенні в плечовому суглобі та  $90^{\circ}$  згинання в ліктьовому суглобі.

3) Активне відведення в плечовому суглобі від кута  $15^\circ$  до  $90^\circ$  або до появи больових відчуттів в плечовому суглобі.

4) В кінці 9-го тижня після операції можливий повний об'єм рухів в плечовому суглобі.

### **Тренувальний період (10–16 тиждень після операції).**

В тренувальному періоді продовжували вправи направлені на збільшення м'язової маси. Хворі виконували всі вправи з застосуванням гантель по переносимості. Виконували ізокінетичні вправи на згинання, розгинання та відведення в плечовому суглобі. Дозволяється віджимання від підвіконня з поступовим збільшенням нахилу площини до повного горизонтального рівня. Широко застосовується кінезотерапія, міостимуляція та фізметоди. Повне навантаження, ігрова і спортивна активність дозволяються по завершенню тренувального періоду за умови повного обсягу рухів в суглобі, відсутності болю в спокої та при виконанні вправ тренувального періоду.

### **3.2. Результати дослідження та обговорення**

Метою цього розділу було дослідити вплив тривалості іммобілізаційного періоду на результати лікування у хворих старших вікових груп, яким виконано артроскопічний шов великих та масивних розривів сухожилків РМП.

Клінічну групу склали 88 хворих. Всім пацієнтам було виконано шов великих та масивних розривів сухожилків РМП під артроскопічним контролем. З них у 38 хворих (контрольна група) іммобілізаційний період тривав 4 тижні та проходили стандартну програму реабілітації, у 50 хворих (основна група) іммобілізаційний період тривав 6 тижнів та вони займались за авторською програмою ФТ - втручань. Вік пацієнтів складав від 47 до 68 років (середній вік  $52,7 \pm 9,5$  років). Іммобілізація плечового суглоба проводилась в стандартній пов'язці з клиновидною подушкою і кутом відведення в плечовому суглобі  $15^\circ$ . Всім хворим був виконаний дворядний шов

сухожилків РМП та тенodes або тенотомія сухожилка довгої голівки біцепса. Результати оцінювали через 6 та 12 міс після шва сухожилків РМП за шкалою Constant Shoulder Score, вони показані в табл.3 3.

Порівняльний аналіз результатів лікування за шкалою Oxford Shoulder Score показав, що через  $6,2 \pm 1,2$  місяців достовірно кращі результати отримано у хворих основної групи ( $41,5 \pm 2,1$  бали) на відміну від пацієнтів контрольної групи ( $34,2 \pm 3,6$  балів), (при  $p < 0,05$ ). Порівняльний аналіз результатів лікування за шкалою Oxford Shoulder Score через  $12,2 \pm 1,3$  місяці показав, що результати в ОГ та КГ достовірно вже не відрізнялись (ОГ -  $44,5 \pm 2,2$ , та в КГ  $42,4 \pm 3,9$ , відповідно, ( $p > 0,05$ ). Таким чином, в короткостороковій перспективі відмічено, що рання активізація прооперованого суглобу спричиняє уповільнення загоєнню прооперованих тканин та погіршенню функціонування суглобу, що підтверджує порівняльний аналіз обстежених груп. При довгостроковому аналізі результатів лікування відмічено, що через 12 місяців результати обох груп вже не мають достовірних відмінностей, тобто функціональні можливості пацієнтів відповідають одному рівню (рис. 3.34).

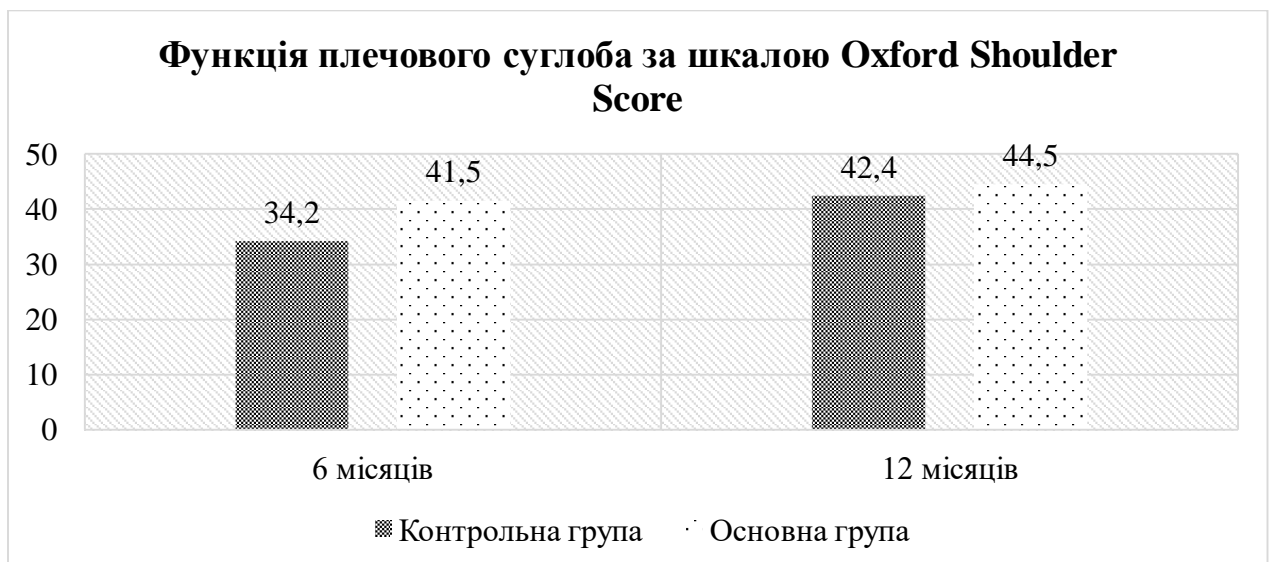


Рисунок 3.34. Порівняльний аналіз результатів лікування за шкалою Oxford Shoulder Score

Порівняльний аналіз результатів лікування за шкалою Constant Shoulder Score через 6 та 12 міс. після оперативного втручання показав, що у хворих основної групи, де іммобілізація тривала 6 тижнів були дещо кращі результати, ніж у хворих контрольної групи, де іммобілізація тривала 4 тижні ( $p < 0,05$ ). Так, через 6 міс. відмінний результат отримали 80% основної групи, в КГ – 26,4 добрий результат 18% пацієнтів ОГ та 57,9% пацієнтів КГ, задовільний – 2% в ОГ, та 15,7% в КГ, що може бути пов'язано з порушенням процесів зрощення між сухожилком та кісткою у вікових хворих, які занадто рано почали активізувати прооперовану кінцівку ( рис.3.35, 3.36). Аналогічна тенденція зберігалась при повторному обстеженні через 12 міс.: відмінний результат в ОГ – 82%, в КГ – 36,8, добрий в ОГ -18%, в КГ – 57,9%, задовільний в ОГ – відсутній, в КГ – у 5,3% пацієнтів.

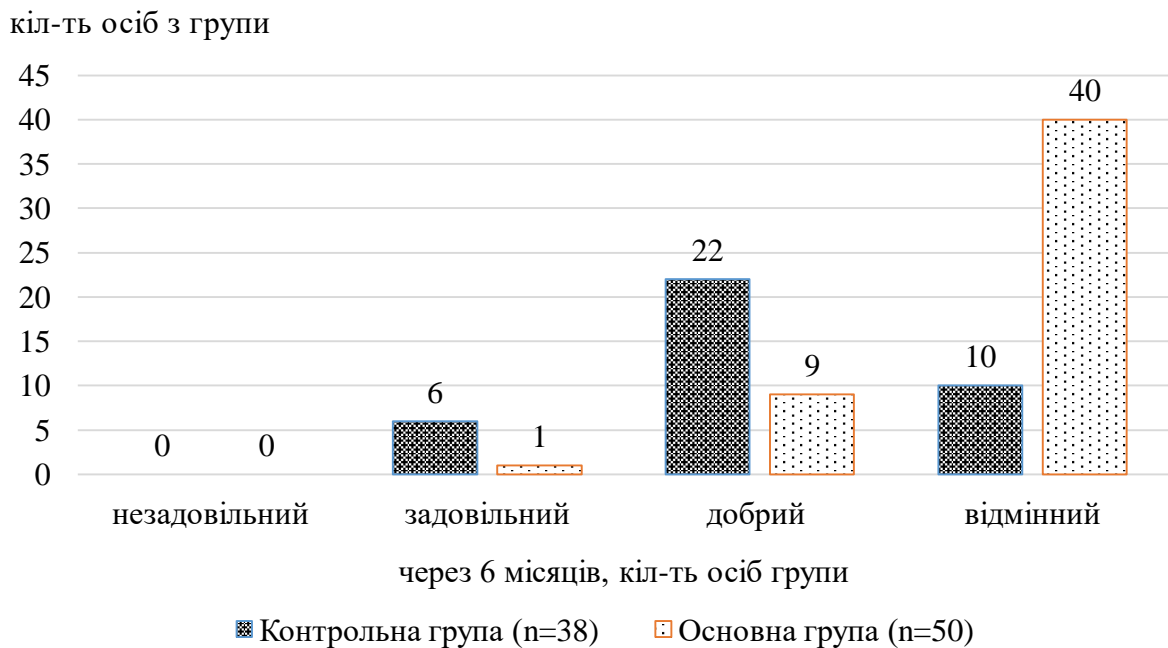


Рисунок 3.35. Порівняльний аналіз результатів лікування за шкалою Constant Shoulder Score через 6 місяців, ( кількість осіб)

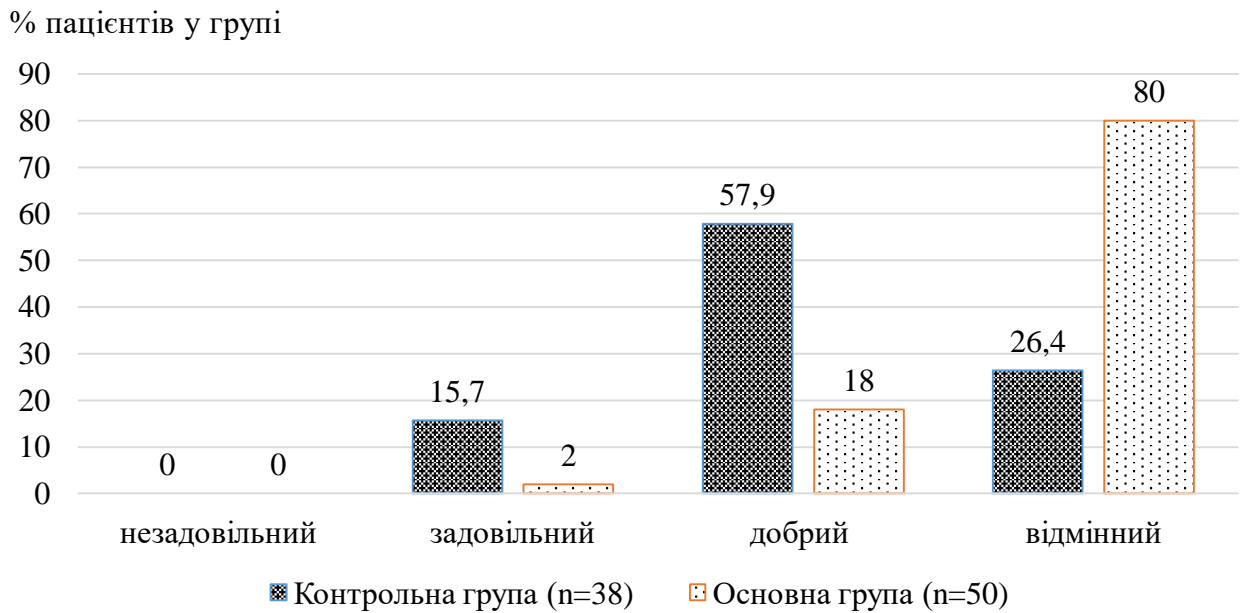


Рисунок 3.37. Порівняльний аналіз результатів лікування за шкалою Constant Shoulder Score через 6 місяців, (% , осіб)

Таким чином, збільшення терміну іммобілізації плечового суглоба за результатами наших спостережень сприяє формуванню кращого зрощення між сухожилком та кісткою, тим самим покращуючи результати лікування. Раннє навантаження на плечовий суглоб після шва великих та масивних розривів сухожилків РМП не завжди є правильним та раціональним, особливо у хворих старших вікових груп.

Розроблений диференційний підхід до реабілітаційного лікування хворих з різноманітною м'якотканинною патологією плечового суглоба в залежності від виконаного хірургічного лікування на тій чи іншій структурі плечового суглоба дає можливість отримати задовільні результати лікування та зупинити ушкодження суглобового хряща та розвиток остеоартрозу на ранніх стадіях.

Збільшення терміну іммобілізації плечового суглоба до 6-ти тижнів у хворих після шва великих та масивних розривів сухожилків РМП, давало можливість формуванню кращого зрощення між сухожилком та кісткою, тим самим роблячи результати лікування більш прогнозованими.



## ВИСНОВКИ

1. Захворюваність остеоартрозом підвищується з віком. Проте, офіційних статистичних даних про частоту та розповсюдженість ОАПС не лише в Україні, але й за кордоном знайти не вдалось. Причиною такого стану речей є факт, що в Міжнародній Класифікації Хвороб (МКХ–Х) 1998 року перегляду відсутня навіть така нозологічна одиниця, як ОАПС. Згідно даної класифікації, ОАПС може бути віднесений до рубрики М 19 («Інші артрози»), як «первинний артроз інших суглобів», «посттравматичний артроз інших суглобів», «вторинний артроз інших суглобів» або «інший уточнений артроз».
2. В закордонній й, особливо, вітчизняній літературі даному питанню діагностики та реабілітації після оперативного лікування приділяють недостатньо уваги. На фоні сотень статей, дисертацій, навіть монографій, які присвячені ОА кульшового та колінного суглоба, опубліковані лише поодинокі повідомлення про ОАПС, а фундаментальні, комплексні роботи відсутні. Вище сказане визначає актуальність дослідження.
3. Протягом багатьох років реабілітація хворих, яким виконано хірургічне відновлення ушкоджених структур плечового суглоба неодноразово змінювалась. Це було пов'язано з удосконаленням технологій оперативного втручання, використанням нових фіксаторів, більш досконалих видів протезів плечового суглоба. І якщо реабілітація пацієнтів з переломами проксимального епіметафізу плеча добре висвітлена в літературі, то реабілітація хворих з ушкодженням м'якотканинних структур плечового суглоба та після протезування плечового суглоба заслуговує більшої уваги, оскільки саме від правильної реабілітації залежить результат оперативного втручання.
4. На основі таких даних нами було застосовано 2 типи реабілітаційних програм після відновлення м'якотканинних ушкоджень плечового суглоба, в залежності від виконаного оперативного втручання: 1) Програма відновлення

1 типу рекомендується пацієнтам, яким виконували відновлення великих та масивних розривів сухожилків РМП. 2) Програма реабілітації 2 типу рекомендується пацієнтам після рефіксації суглобової губи лопатки, тенодеза сухожилка довгої голівки біцепса, відновлення середніх та малих розривів сухожилків РМП.

5. Розроблений диференційний підхід до реабілітаційного лікування хворих з різноманітною м'якотканинною патологією плечового суглоба в залежності від виконаного хірургічного лікування на тій чи іншій структурі плечового суглоба дає можливість отримати задовільні результати лікування та зупинити ушкодження суглобового хряща та розвиток остеоартрозу на ранніх стадіях. Збільшення терміну іммобілізації плечового суглоба до 6-ти тижнів у хворих після шва великих та масивних розривів сухожилків РМП, давало можливість формуванню кращого зрощення між сухожилком та кісткою, тим самим роблячи результати лікування більш прогнозованими.

## СПИСОК ВИКОРИТАНИХ ДЖЕРЕЛ

1. *Поліщук А., Кравчук Л. Особливості застосування фізіотерапевтичних втручань на ранніх етапах реабілітації пацієнтів з масивними розривами сухожилків ротаторної манжети плеча. 84 економіко-правові дискусії. Серія: Соціальні та гуманітарні науки: матеріали Міжнародної мультидисциплінарної наукової інтернет-конференції (м. Львів, Україна, м. Ополе, Польща, 26-27 березня 2024 р.) / редкол. : О. Патряк та ін. ГО “Наукова спільнота”, WSZIA w Opolu. Львів : ФО-П Шнак В.Б. 109 с. ISSN 2522-963X. С.104-105.*
2. DeOrio JK, Cofield RH. Results of a second attempt at surgical repair of a failed initial rotator-cuff repair. *J Bone Joint Surg Am.* 1984 Apr;66(4):563-7.
3. Denard PJ, Wirth MA, Orfaly RM. Management of glenohumeral arthritis in the young adult. *J Bone Jt Surg Am.* 2011;93(9):885–92.
4. Dilisio MF, Miller LR, Warner JJ, et al. Arthroscopic tissue culture for the evaluation of periprosthetic shoulder infection. *J Bone Jt Surg Am.* 2014;96(23):1952-8.
5. Ecklund KJ, Lee TQ, Tibone J, Gupta R. Rotator cuff tear arthropathy. *J Am Acad Orthop Surg.* 2007 Jun;15(6):340-9.
6. Ellenbecker T. *Clinical examination of the shoulder.* Elsevier, 2004. 224 p.
7. Ellman H, Harris E, Kay SP. Early degenerative joint disease simulating impingement syndrome: arthroscopic findings. *Arthroscopy.* 1992;8:482- 487.
8. Cross Ref, Medline 61. Esenyel CZ, Kalkar I, Adaş M, Dedeoğlu SS, Büyükkurt CD, Cabuk H, Esenyel AE. Is medial calcar continuity necessary in plate osteosynthesis for proximal humerus fractures?. *Niger J Clin Pract.* 2018;21(3):362-366.e
9. Fei W, Guo W. A biomechanical and histological comparison of the suture bridge and conventional double-row techniques of the repair of full-thickness

- rotator cuff tears in a rabbit model. *BMC Musculoskelet Disord.* 2015;16(6):148-54.
10. Frank RM, Van Thiel GS, Slabaugh MA, Romeo AA, Cole BJ, Verma NN. Clinical outcomes after microfracture of the glenohumeral joint. *Am J Sports Med.* 2010 Apr;38(4):772-81.
  11. Frima H, Houwert RM, Beks RB, van Heijl M, van der Velde D, Beeres FJP. Proximal humerus fractures; conservative or surgical treatment?. *Ned Tijdschr Geneeskd.* 2019 Jan 3;163:D3096.
  12. Gaebler C, McQueen MM, Court-Brown CM. Minimally displaced proximal humeral fractures: Epidemiology and outcome in 507 cases. *Acta Orthop Scand.* 2003;74:580–5. [PubMed] [Google Scholar].
  13. Gandikota Girish, Lucas G. Lobo, Jon A. Jacobson, Yoav Morag, Bruce Miller, David A. Jamadar. Ultrasound of the shoulder: Asymptomatic findings in men. *AJR Am J Roentgenol.* 2011 Oct;197(4):713-9.
  14. Gartsman GM, Roddey TS, Hammerman SM. Shoulder arthroplasty with or without resurfacing of the glenoid in patients who have osteoarthritis. *J Bone Joint Surg Am.* 2000;82(1):26–34.
  15. George MS. Arthroscopic management of shoulder osteoarthritis. *Open Orthop J.* 2008;21(2):23-6.
  16. Gerber C, Maquieira G, Espinosa N. Latissimus dorsi transfer for the treatment of irreparable rotator cuff tears. *J Bone Jt Surg Am.* 2006;88(1):113-20.
  17. Giacomo GD, de Gasperis N. Hyaluronic acid intra-articular injections in patients affected by moderate to severe glenohumeral osteoarthritis: A prospective randomized study. *Joints.* 2017 Aug 11;5(3):138-142.
  18. Giles JW, Langohr GD, Johnson JA, Athwal GS. Implant design variations in reverse total shoulder arthroplasty influence the required deltoid force and resultant joint load. *Clin Orthop Relat Res.* 2015 Nov;473(11):3615-26.
  19. Grammont P, Trouilloud P, Laffay JP, Deries X. Etude et réalisation d'une nouvelle prothèse d'épaule. *Rhumatologie.* 1987;39:407–418.

20. Grueninger P, Nikolic N, Schneider J, Lattmann T, Platz A, Chmiel C, et al. Arthroscopic repair of traumatic isolated subscapularis tendon lesions (Lafosse Type III or IV): a prospective magnetic resonance imaging-controlled case series with 1 year of follow-up [Arthrosc Assoc N Am Int Arthrosc] *J Arthrosc Relat Surg.* 2014;30(6):665-72.
21. Guanche CA, Jones DC. Clinical testing for tears of the glenoid labrum. *Arthroscopy.* 2003; 19:517–23.
22. Guery J, Favard L, Sirveaux F, Oudet D, Mole D, Walch G. Reverse total shoulder arthroplasty: survivorship analysis of eighty replacements followed for five to ten years. *J Bone Jt Surg Am.* 2006;88(8):1742–47.
23. Guntern DV, Pfirrmann CW, Schmid MR, Zanetti M, Binkert CA, Schneeberger AG, Hodler J. Articular cartilage lesions of the glenohumeral joint: Diagnostic effectiveness of MR arthrography and prevalence in patients with subacromial impingement syndrome. 2003;226(1):124-35.
24. Guyette TM, Bae H, Warren RF, Craig E, Wickiewicz TL. Results of arthroscopic subacromial decompression in patients with subacromial impingement and glenohumeral degenerative joint disease. *J Shoulder Elbow Surg.* 2002;11(4):299– 304.
25. Habermeyer P, Magosch P, Lichtenberg S. Classifications and Scores of the Shoulder. Berlin: Springer; 2006. 297 p. 375-79. Hamada K, Fukuda H, Mikasa M, Kobayashi Y. Roentgenographic findings in massive rotator cuff tears. A long-term observation. *Clin Orthop Related Res.* 1990;(254):92–96.
26. Harrison AK, Knudsen ML, Braman JP. Hemiarthroplasty and total shoulder arthroplasty conversion to reverse total shoulder arthroplasty. *Curr Rev Musculoskelet Med.* 2020 Aug;13(4):501-508.
27. Hattrup SJ, Cofield RH. Osteonecrosis of the humeral head: Relationship of disease stage, extent, and cause to natural history. *J Shoulder Elbow Surg.* 1999; 8:559– 64. [PubMed] [Google Scholar].
28. Hawkins RH. Assessment of the shoulder. *Canadian J CME.* 2001;24:87–99.

29. Hawi N, Tauber M, Messina MJ, Habermeyer P, Martetschläger F. Anatomic stemless shoulder arthroplasty and related outcomes: a systematic review. *BMC Musculoskelet Disord.* 2016;17(1):376.
30. Hertel R, Hempfing A, Stiehler M, Leunig M. Predictors of humeral head ischemia after intracapsular fracture of the proximal humerus. *Shoulder Elbow Surg.* 2004;13(4):427-33.
31. Hegedus EJ, Goode A, Campbell S, Morin A, Tamaddoni M, Moorman II CT, Cook C. Physical examination tests of the shoulder: a systematic review with metaanalysis of individual tests. *Br J Sports Med.* 2008;42:80–92
32. Hodler J, Loredó RA, Longo C, Trudell D, Yu JS, Resnick P. Assessment of articular cartilage thickness of the humeral head: MR-anatomic correlation in cadavers. *AJR Am J Roentgenol.* 1995;165:615-620. CrossRef, Medline.
33. Hodgson S. Proximal humerus fracture rehabilitation. *Clin Orthop Relat Res.* 2006;442:131-8. 376 88. Hoens A. *Orthopaedic Clinical Examination: An Evidence-Based Approach for Physical Therapists.* Joshua Cleland Carlstadt; 2005. 516 p.
34. Jacobson JA, Lancaster S, Prasad A, et al. Full-thickness and partial-thickness supraspinatus tendon tears: value of US signs in diagnosis. *Radiology.* 2004; 2:230- 4.
35. Jacobson JA, Gandikota Girish, Yebin Jiang, Sabb BJ. Radiographic evaluation of arthritis: degenerative joint disease and variations. *DO.* 2008; 248(3):123-34.
36. Ibounig T, Simons T, Launonen A, Paavola M. Glenohumeral Osteoarthritis: an overview of etiology and diagnostics. *Scand J Surg.* 2020 Jul 14; 1457496920935018.
37. Jermolajevs V, Kordasiewicz B. Arthroscopically assisted Latissimus Dorsi tendon transfer in Beach-Chair position. *Arthrosc Tech.* 2015 Aug 10;4(4):359-63.
38. Jiménez-Martín A, Santos-Yubero FJ, Najarro-Cid FJ, NavarroMartínez S, M Zurera-Carmona, Pérez-Hidalgo S. Use of grafts in rotator cuff re-rupture *Rev Esp Cir Ortop Traumatol.* 2016;60(5):286-95.

39. Karl JW, Olson PR, Rosenwasser MP. The epidemiology of upper extremity fractures in the United States, 2009. *J Orthop Trauma*. 2015;16:25-28.
40. Kelley MJ, Ramsey ML. Osteoarthritis and traumatic arthritis of the shoulder. *J Hand Therapy*. 2000;13(2):148–162.
41. Kellgren JH, Lawrence JS. Radiological assessment of osteo-arthrosis. *Ann Rheum Dis*. 1957;16:494–502.
42. Kelly JD. *Elite techniques in shoulder arthroscopy*. Springer, Philadelphia; 2016. 334 p. 377.
43. Kerr R, Resnick D, Pineda C, Haghghi P. Osteoarthritis of the glenohumeral joint: a radiologic-pathologic study. *AJR Am J Roentgenol*. 1985;144(5):967–72.
44. Kim JY, Rhee YG, Rhee SM. Clinical outcomes after reverse total shoulder arthroplasty according to primary diagnosis. *Clin Orthop Surg*. 2020 Dec;12(4):521- 8.
45. Kim J, Ryu Y, Kim SH. Surgical options for failed rotator cuff repair, except arthroplasty: review of current methods. *Clin Shoulder Elb*. 2020;23(1):48-58.
46. Kim S, Szabo RM, Marder RA. Epidemiology of humerus fractures in the United States: nationwide emergency department sample, 2008. *Arthritis Care Res (Hoboken)*. 2012;64(3):407-14.
47. Kircher J, Morhard M, Magosch P, Ebinger N, Lichtenberg S, Habermeyer P. How much are radiological parameters related to clinical symptoms and function in osteoarthritis of the shoulder? *Int Orthop*. 2010;346:767–681.
48. Kramer EJ, Bodendorfer BM, Laron D, et al. Evaluation of cartilage degeneration in a rat model of rotator cuff tear arthropathy. *J Shoulder Elbow Surg*. 2013;22(12):1702–9.
49. Kjær BH, Magnusson SP, Warming S, Henriksen M, Krogsgaard MR, Kristensen B. Progressive early passive and active exercise therapy after surgical rotator cuff repair - study protocol for a randomized controlled trial (the CUT-N-MOVE trial). *Trials*. 2018;3;19(1):470.

50. Kohn MD, Sassoon AA, Fernando ND. Classifications in Brief: KellgrenLawrence Classification of Osteoarthritis. *Clin Orthop Relat Res*. 2016 Aug;474(8):1886-93.
51. Lädermann A, Schwitzguebel AJ, Edwards TB, Godeneche A, Favard L, Walch G, et al. Glenoid loosening and migration in reverse shoulder arthroplasty. *Bone Joint J*. 2019;101-B(4):461-9.
52. Lafosse L, Jost B, Reiland Y, et al. Subscapularis tear classification. *J Bone Jt Surg Am*. 2007;89:1184–93.
53. Lanting B, MacDermid J, Drosdowech D, Faber KJ. Proximal humeral fractures: A systematic review of treatment modalities. *J Shoulder Elbow Surg*. 2008;17:42–54. [PubMed] [Google Scholar].
54. Laudicina L, D'Ambrosia R. Management of irreparable rotator cuff tears and glenohumeral arthritis. *Orthopedics*. 2005;28(4):382-8; quiz 389-90.
55. Launonen AP, Lepola V, Saranko A, Flinkkilä T, Laitinen M, Mattila VM. Epidemiology of proximal humerus fractures. *Arch Osteoporos*. 2015;10:209.
56. Le HV, Lee SJ, Nazarian A, Rodriguez EK. Adhesive capsulitis of the shoulder: review of pathophysiology and current clinical treatments. *Shoulder Elbow*. 2017 Apr; 9(2):75-84.
57. Lefèvre-Colau MM, Nguyen C, Palazzo C, Srour F, Paris G, Vuillemin V, et al. Kinematic patterns in normal and degenerative shoulders. Part II: Review of 3-D scapular kinematic patterns in patients with shoulder pain, and clinical implications. *Ann Phys Rehabil Med*. 2018;61(1):46-53.
58. Lenz R, Kreuz PC, Tischer T. Arthroscopic resection of the acromioclavicular joint. *Oper Orthop Traumatol*. 2014 Jun;26(3):245-53.
59. Levine WN, Fischer CR, Duong Nguyen, Flatow EL, Ahmad CS, Bigliani LU. Long-term follow-up of shoulder hemiarthroplasty for glenohumeral osteoarthritis. *J Bone Joint Surg Am*. 2012 Nov 21;94(22):e164. 379 .
60. Lippmann RK. Bicipital tenosynovitis. *N. Y. State J Med*. 1944;90:2235- 41.
61. Qi Li, Keiko Amano, Link TM, Benjamin CMA. Advanced imaging in osteoarthritis. *Sports Health*. 2016 Sep;8(5):418-28.

62. Lo IKY, Burkhart SS. The etiology and assessment of subscapularis tendon tears: a case for subcoracoid impingement, the roller-wringer effect, and TUFF lesion of the subscapularis. *Arthroscopy*. 2003;19:1142–50.
63. Lo IKY, Nonweiler B, Woolfrey M, Litchfield R, Kirkley D. An evaluation of the apprehension, relocation and surprise tests for anterior shoulder instability. *Am J Sports Med*. 2004;32:301-7.
64. Lo IKY, Litchfield RB, Griffin S, Faber K, Patterson SD, Kirkley A. Quality-of-life outcome following hemiarthroplasty or total shoulder arthroplasty in patients with osteoarthritis: a prospective, randomized trial. *J Bone Jt Surg A*. 2005;87(10):2178–85.
65. Loew M, Rickert M, Schneider S, Heitkemper S. Migration of shoulder prosthesis as a consequence of hemi- or total arthroplasty. *Z Orthop Ihre Grenzgeb*. Jul-Aug 2005;143(4):446-52.
66. Luime JJ, Koes BW, Hendriksen IJM, Burdorf A, Verhagen AP, Miedema HS, et al. Prevalence and incidence of shoulder pain in the general population: a systematic review. *Scand J Rheumatol*. 2004;33:73–81.
67. Lübbecke A, Rees JL, Barea C, Combescure C, Carr AJ, Silman AJ. International variation in shoulder arthroplasty Incidence, indication, type of procedure, and outcomes evaluation in 9 countries. *Acta Orthop*. 2017 Nov;88(6): 592–599. 380.
68. Maier D, Jaeger M, Izadpanah K, Strohm P, Suedkamp NP. Proximal humeral fracture treatment in adults. *J Bone Joint Surg Am*. 2014 Feb 5;96(3):251-61.
69. Martetschläger F, Tauber M, Habermeyer P. Injuries to the biceps pulley. *Clin Sports Med*. 2016 Jan;35(1):19-27.
70. Matsen FA III, Rockwood CA Jr, Wirth MA, Lippitt SB. Glenohumeral arthritis and its management. In: Matsen FA III, Rockwood CA Jr, eds. *The Shoulder*. Elsevier Saunders, Philadelphia, Pa, USA, 2nd edition; 1998. p. 879–88.
71. Matsen FA 3rd, Russ SM, Bertelsen A, et al. Propionibacterium can be isolated from deep cultures obtained at primary arthroplasty despite intravenous antimicrobial prophylaxis. *J Shoulder Elbow Surg*. 2015;24(6):844-7.

72. McCarty III LP, Cole BJ. Nonarthroplasty treatment of glenohumeral cartilage lesions. *Arthroscopy*. 2005;21(9):1131–42. 128. McGoldrick E, et al. Substantial cultures of *Propionibacterium* can be found in apparently aseptic shoulders revised three years or more after the index arthroplasty. *J Shoulder Elbow Surg*. 2015;24(1):31-35.
73. McFarland EG, Huri G, Yoon Suk Hyun, Petersen SA, Srikumaran U. Reverse total shoulder arthroplasty without bone-grafting for severe glenoid bone loss in patients with osteoarthritis and intact rotator cuff. *J Bone Joint Surg Am*. 2016 Nov 2;98(21):1801-1807.
74. McMahan PJ, Prasad A, Francis KA. What is the prevalence of senior athlete rotator cuff injuries and are they associated with pain and dysfunction? *Clin Orthop Relat Res*. 2014;472(8):2427–32.
75. Merolla G, Campi F, Paladini P, Lollino N, Fauci F, Porcellini G. Correlation between radiographic risk for glenoid loosening and clinical scores in shoulder arthroplasty. *Chir Organi Mov*. 2009;93:29–34.
76. Millett PJ, Gobezie R, Boykin RE. Shoulder osteoarthritis: diagnosis and management. *Am Fam Physician*. 2008 Sep 1;78(5):605-11.
77. Middleton WD, Payne WT, Teefey SA, et al. Sonography and MRI of the shoulder: comparison of patient satisfaction. *AJR Am J Roentgenol*. 2004; 183:1449.
78. Mizuno N, Denard PJ, Raiss P, et al. Reverse total shoulder arthroplasty for primary glenohumeral osteoarthritis in patients with a biconcave glenoid. *J Bone Joint Surg Am*. 2013;95(14):1297-1304.
79. Moen TC, Rudolph GH, Caswell K, Espinoza C, Burkhead WZ, Krishnan J. Complications of shoulder arthroscopy. *J Am Acad Orthop Surg*. 2014;22(7):410- 9.
80. Molé D, Favard L. Excentered scapulohumeral osteoarthritis. *Revue de Chirurgie Orthopédique et Réparatrice de l'Appareil Moteur*. 2007;93(6, supplement):37–94.

81. Moskowitz RW, Altman RD, Hochberg MC, Buckwalter JA, Goldber G, Victor M. Osteoarthritis: diagnosis and medical/surgical management. 4th ed. Lippincott Williams&Wilkins; 2007
82. Mroczkowski MS, Wiley R. Initial fixation of the trabecular metal reverse shoulder glenoid base plate implant. *J Shoulder Elbow Surg.* 2008;17:925-935 382.
83. Muh SJ, Streit JJ, Wanner JP, et al. Early follow-up of reverse total shoulder arthroplasty in patients sixty years of age or younger. *J Bone Joint Surg Am.* 2013;95(20):1877-83.
84. Murthi AM, Vosburgh CL, Neviasser TJ. The incidence of pathological changes of the long head of the biceps tendon. *J Shoulder Elbow Surg.* 2000;9(5):382–5.
85. Nakata W, Katou S, Fujita A, Nakata M, et al. Biceps pulley: normal anatomy and associated lesions at MR arthrography. *RadioGraphics.* 2011;31:791-810.
86. Nam D, Kepler CK, Neviasser AS, et al. Reverse total shoulder arthroplasty: current concepts, results, and component wear analysis. *J Bone Jt Surg A.* 2010;92(suppl 2):23–35.
87. Neer CS. Articular replacement for the humeral head. *J Bone Jt Surg Am.* 1955;37-A:215–28.
88. Neer CSII. Anterior acromioplasty for the chronic impingement syndrome in the shoulder. A preliminary report. *J Bone Jt Surg Am.* 1972;54:41-50.
89. Neer CSII. Impingement lesions. *Clin Orthop Relat Res.* 1983;173:70- 77.
90. Neer CS, Satterlee CC, Dalsey RM, Flatow EL. The anatomy and potential effects of contracture of the coracohumeral ligament. *Clin Orthop Relat Res.* 1992 Jul;(280):182-5.
91. Nobuhara K, Sugiyama D, Ikeda H, Makiura M. Contracture of the shoulder. *Clin Orthop Relat Res.* 1990 May;(254):105-10. 383.
92. Nolan BM, Ankerson E, Wiater JM. Reverse total shoulder arthroplasty improves function in cuff tear arthropathy. *Clin Orthop Relat Res.* 2011 Sep;469(9):2476-82.

93. Nouraei MH, Majd DA, Zamani F. Comparing the treatment results of proximal humerus fracture based on surgical or nonsurgical methods. *Adv Biomed Res.* 2014;6(3):253-8.
94. Nyffeler RW, Meyer D, Sheikh R, Koller BJ, Gerber C. The effect of cementing technique on structural fixation of pegged glenoid components in total shoulder arthroplasty. *J Shoulder Elbow Surg.* 2006;15:106–11.
95. O'Donoghue D. Subluxating biceps tendon in the athlete. *Clin Orthop Relat Res.* 1982;164:26-29.
96. Oh JH, Park MS, Rhee SM. Treatment Strategy for Irreparable Rotator Cuff Tears. *Clin Orthop Surg.* 2018;10(2):119-134.
97. Osborne JD, Gowda AL, Wiater B, Wiater JM. Rotator cuff rehabilitation: current theories and practice. *Phys Sportsmed.* 2016; 44(1):85-92.
98. Outerbridge R. The etiology of chondromalacia patellae. *J Bone Jt Surg.* 1961;43-B:752-7.
99. Padegimas EM, Nicholson TA, Silva S, Matthew LR, Gerald RW, Lazarus MD, Namdari S. Outcomes of shoulder arthroplasty performed for postinfectious arthritis. *Clin Orthop Surg.* 2018;10(3):344-51. 156. Painter C. Subdeltoid bursitis. *Boston Med Surg J.* 1907;156:345–349.
100. Park TS, Lee KW. Arthroscopic resection of the distal clavicle in osteoarthritis of the acromioclavicular joint. *Indian J Orthop.* 2016 JulAug;50(4):379-83. 384.
101. Palvanen M, Kannus P, Niemi S, Parkkari J. Update in the epidemiology of proximal humeral fractures. *Clin Orthop Relat Res.* 2006;442:87– 92. [PubMed] [Google Scholar].
102. Pasteur F. Les algies de l'épaule et la physiothérapie. La tenobursite bicipitale. *J Radiol Electrol.* 1932;16:419-29. 160. Patte D. Classification of rotator cuff lesions. *Clin Orthop Relat Res.* 1990 May;(254):81-6.
103. Pennington WT, Bartz BA. Arthroscopic glenoid resurfacing with meniscal allograft: a minimally invasive alternative for treating glenohumeral arthritis. *Arthroscopy.* 2005;21(12):1517–20.

104. Pettrone FA, Detrisac A, Johnson LL. Athletic injuries of the shoulder. New York: Mc Grow-Hill Inc; 1995. 452 p.
105. Petersson CJ. Degeneration of the gleno-humeral joint. An anatomical study. *Acta Orthop Scand*. 1983 Apr;54(2):277-83.
106. Pfirrmann CW, Zanetti M, Weishaupt D, et al. Subscapularis tendon tears: detection and grading at MR arthrography. *Radiology*. 1999;213(4): 709–14.
107. Phaler M, Jena F, Neyton L, Sirveaux F, Molè D. Hemiarthroplasty versus total shoulder arthroplasty: results of cemented glenoid component. *J Shoulder Elbow Surg*. 2006;15:154–63.