



ХИРУРГИЧЕСКОЕ ЛЕЧЕНИЕ НЕЙРОМЫШЕЧНЫХ ЗАБОЛЕВАНИЙ ПИЩЕВОДА

Васнев О.С., Никаноров А.В., Ким Д.О., Машарова А.А., Янова О.Б.

ГУ Центральный научно-исследовательский институт гастроэнтерологии ДЗ г. Москвы

Васнев Олег Сергеевич

111123, Москва, ш. Энтузиастов, д. 86

E-mail: o.vasnev@rambler.ru

РЕЗЮМЕ

Хирургическое лечение больных с нейромышечными заболеваниями пищевода представляет собой отдельную проблему, и подход к антирефлюксным операциям у них отличается от фундопликации при гастроэзофагеальной рефлюксной болезни. На базе Центрального научно-исследовательского института гастроэнтерологии за 2010 год 17 больным с нейромышечными заболеваниями пищевода выполнены лапароскопические фундопликации. Анализ результатов показал эффективность выполнения лапароскопической фундопликации у больных с выраженными нарушениями моторики пищевода.

Ключевые слова: ахалазия пищевода; операция Heller; манометрия пищевода; лапароскопическая фундопликация.

SUMMARY

Surgical treatment of patients with neuromuscular diseases of the esophagus is a separate issue, and the approach to antireflux surgery they differ from fundoplication for gastroesophageal reflux disease. At the Central Research Institute of Gastroenterology in 2010 yr were 17 patients with neuromuscular diseases of the esophagus laparoscopic fundoplication. Analysis of results showed the effectiveness of laparoscopic fundoplication in patients with severe esophageal motility.

Keywords: achalasia of the esophagus; Heller operation; esophageal manometry; laparoscopic fundoplication.

В нашей клинической практике важное место отводится хирургическому лечению больных с нейромышечными заболеваниями пищевода, которым показано выполнение фундопликации. Эти больные рассматриваются нами отдельно от основной группы больных ГЭРБ, так как имеют свои специфические особенности и подход к хирургическому лечению таких больных требует понимания механизмов, лежащих в основе нарушений моторики пищевода. Ахалазия пищевода — заболевание, суть которого заключается в стойком нарушении рефлекса раскрытия нижнего эзофагеального сфинктера и дискинезии грудного отдела пищевода. Среди болезней пищевода ахалазия пищевода составляет 3–20%, занимая 3-е место после рака и послеожоговых стриктур. Женщины подвержены ахалазии пищевода чаще мужчин (55% и 45% соответственно). Наибольший процент заболеваемости приходится

на период между 20–50 годами жизни, то есть поражается наиболее работоспособный возраст [1].

Этиология ахалазии пищевода до настоящего времени окончательно не выяснена. Предложены различные этиологические концепции (психогенная, инфекционная, генетическая предрасположенность), однако ни одна из них не является общепринятой. Патогенез болезни обусловлен нарушением интрамурального нервного аппарата пищевода. В настоящее время принято считать, что в основе такого нарушения лежит дефицит специфического нейротрансмиттера — NO, который способствует расслаблению гладкомышечной клетки. Механизм указанного действия NO еще не установлен, но выяснено, что он связан с изменением внутриклеточной концентрации кальция [2]. С пищеводом в ходе болезни также происходят определенные изменения. Наличие препятствия в зоне кардии

ведет к его расширению и удлинению. И если в начальных стадиях заболевания емкость пищевода составляет 150–200 мл, то затем она увеличивается до 2–3 л. Кроме того, отмечаются удлинение и весьма специфическая (веретенообразная, S-образная, мешковидная) деформация пищевода [3].

Кардиодилатация является эффективным методом, хорошие непосредственные результаты достигаются у 55–80% больных. Однако отдаленные результаты не столь обнадеживающие. По данным некоторых авторов, уже через год дисфагия отсутствует лишь у 60% пациентов, а через 5 лет более чем у половины больных отмечается рецидив заболевания [4]. Кроме того, повторные сеансы кардиодилатации способствуют развитию интерстициального фиброза, кардиальной грыжи пищеводного отверстия диафрагмы, травматического дивертикула, а также наиболее опасного осложнения: перфорации пищевода, частота которого достигает, по данным некоторых авторов, 15% [5; 6]. Оптимальным методом оперативного лечения ахалазии пищевода следует считать модификации разработанной E. Heller (1913) эзофагокардиомиотомии. Эффективность при них достаточно высока, хорошие результаты достигаются в 79–95% случаев [6]. Однако нередко после операции возникает недостаточность кардии с последующим развитием рефлюкс-эзофагита и пептических стриктур пищевода, пищевода Барретта и рака пищевода. Некоторые авторы считают рефлюкс-эзофагит частым и тяжелым осложнением операции Геллера и находят его у 14–37% больных [7]. Для профилактики указанных осложнений эти операции должны решать следующие задачи: адекватная серомиотомия, разведение рассеченных кардиоэзофагеальных мышц и удержание их в состоянии диастаза, пластическое замещение серозно-мышечного дефекта, восстановление клапанной функции пищевода [8].

Системная склеродермия (sclero — уплотнение, derma — кожа) — это редкое заболевание соединительной ткани, наиболее характерное проявление которого — уплотнение или фиброз кожи. Заболевание отличается полиморфизмом как по степени вовлечения внутренних органов, так и по течению и тяжести клинических проявлений. Наиболее часто выявляется поражение пищевода, которое проявляется дисфагией, диффузным расширением пищевода в верхних $2/3$ и сужением в нижней $1/3$, ослаблением перистальтики и ригидностью стенок, рефлюкс-эзофагитом, развитием пептических язв и стриктур [9; 10]. Дисфункция дистальных отделов пищевода — наиболее часто встречающееся проявление поражения ЖКТ — наблюдается у 80–90% больных и нередко служит одним из первых симптомов заболевания. Вовлечение пищевода проявляется дисфагией, стойкой изжогой, которая усиливается после приема пищи.

Наиболее чувствительным методом выявления гипотонии пищевода является манометрия. При системной склеродермии зачастую отмечается отсутствие перистальтики в теле пищевода.

Гипотония пищевода проявляется расширением просвета и увеличением времени пассажа бариевой массы по пищеводу при рентгенологическом исследовании. Хронический эзофагит часто осложняется эрозивным поражением слизистой пищевода. При эндоскопическом исследовании возможно выявление метаплазии Барретта [11]. Нередки жалобы на мучительную изжогу, отрыжку воздухом или съеденной пищей. Рентгенологическая картина пораженного пищевода при склеродермии специфична: перистальтика практически отсутствует, пищевод представлен расширенной трубкой с несмыкающимися стенками, в которой длительно задерживается барий, при этом нижняя треть пищевода нередко бывает суженной из-за рефлюкс-эзофагита. Ингибиторы протонной помпы значительно повысили результаты лечения рефлюкс-эзофагита, вызванного склеродермическим поражением пищевода. Метоклопрамид в таких случаях часто оказывается неэффективным, а его применение сопряжено с развитием неврологических нарушений, вызванных воздействием на дофаминэргические структуры головного мозга [12].

На базе хирургического отделения ЦНИИГ за 2010 год было прооперировано 17 больных с нейромышечными поражениями пищевода. Из них 16 больных — с диагнозом ахалазия пищевода 3–4-й степени, 1 больная — со склеродермией и эрозивно-язвенным эзофагитом (у больной по данным суточной рН-метрии был выявлен патологический гастроэзофагеальный рефлюкс) (табл. 1).

Для всех моторных нарушений пищевода (в том числе и ахалазии) наиболее точным методом диагностики является манометрия пищевода (особенно если речь идет о начальных стадиях ахалазии пищевода, которые могут не диагностироваться рентгеновским и эндоскопическим методами исследованиями), позволяющая дифференцировать этот диагноз от других моторных нарушений пищевода.

Для этого заболевания характерны следующие манометрические показатели: высокое давление в области НПС (необязательный), недостаточное расслабление НПС (рис. 1), отсутствие перистальтических сокращений в теле пищевода.

При этом амплитуда сокращений, как правило, зависит от степени расширения пищевода, причем чем сильнее расширен пищевод (то есть чем более выражены изменения в стенке пищевода и больше его просвет), тем ниже амплитуда сокращений в теле пищевода (рис. 2).

Всем больным ахалазией пищевода III степени была выполнена серомиотомия по Heller, учитывая, что после выполнения серомиотомии устраняется жомная функция кардии, а клапанной функции уже не существует (отсутствие газового пузыря на рентгенограммах желудка), всем больным выполняется лапароскопическая фундопликация с целью первичной профилактики эрозивно-язвенных поражений пищевода вследствие возникновения патологического рефлюкса. Воспалительные изменения

Таблица 1

ХАРАКТЕРИСТИКА БОЛЬНЫХ С НЕЙРОМЫШЕЧНЫМИ ЗАБОЛЕВАНИЯМИ ПИЩЕВОДА		
	n = 17	%
Мужчины	11	65%
Женщины	6	35%
Средний возраст, лет	45,3 ± 15,6	
Выраженность эзофагита		
Катаральный эзофагит	12	71%
Эрозивно-язвенный эзофагит	5	29%
Показатели манометрии пищевода		
Давление покоя НПС, мм рт. ст.	38,7 ± 16,8	
Расслабление НПС, %	57,4 ± 27,2	
Остаточное давление НПС, мм рт. ст.	18,5 ± 9,7	
Средняя амплитуда перистальтической волны в дистальном отделе пищевода (3 и 8 см от НПС), мм рт. ст.	17,7 ± 14,9	
Отсутствие перистальтических сокращений в пищеводе, кол-во случаев	17 (100%)	

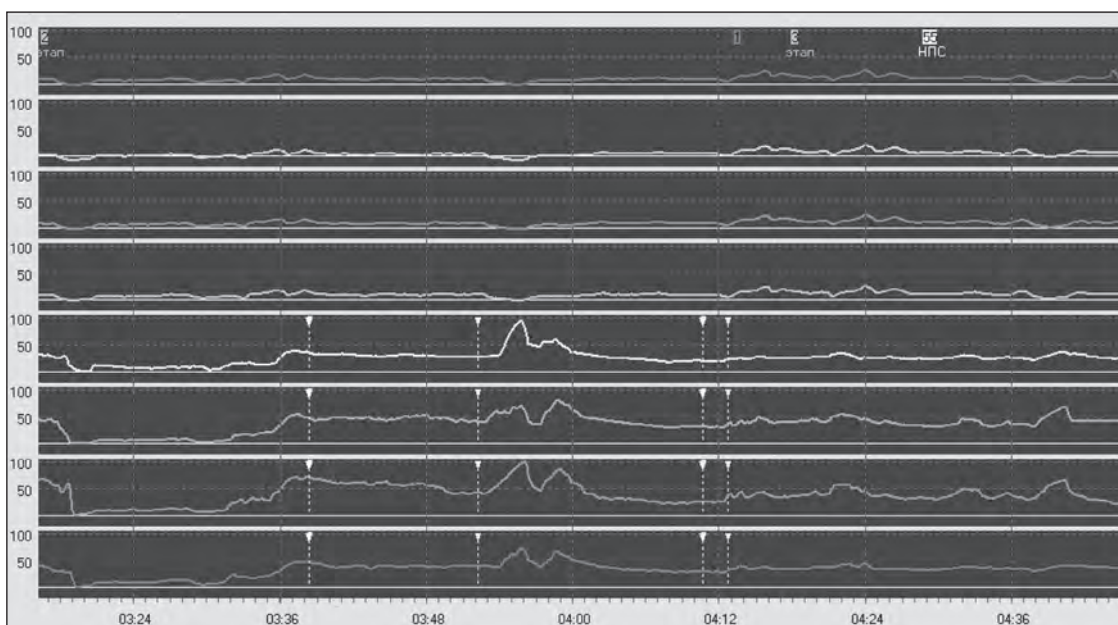


Рис. 1. Давление покоя в области НПС у больного ахалазией. Давление в области НПС составляет в среднем 48,3 мм рт. ст., при этом расслабление составило 37% при норме более 90% и, следовательно, остаточное давление значительно превышает нормальные показатели 34 мм рт. ст. (при норме менее 8 мм рт. ст.)

в пищеводе после серомиотомии практически неизбежны, так как при ахалазии пищевода отсутствуют перистальтические сокращения в теле пищевода и очищение слизистой пищевода от рефлюктата неэффективно.

Также в группу с нейромышечными заболеваниями пищевода мы включили больную склеродермией с поражением пищевода и эрозивно-язвенным эзофагитом. В мировой литературе встречаются единичные упоминания об опыте фундопликации у таких больных, так как перистальтика пищевода у больных склеродермией практически отсутствует. Для этих больных

характерно отсутствие проведения болюса воды в теле пищевода по данным манометрии пищевода (рис. 3).

Выполнение фундопликации у таких больных представляет определенный риск возникновения нарушения эвакуации из пищевода. У больной, включенной в наше исследование, также отсутствовала перистальтика в пищеводе и определялось эрозивно-язвенное поражение пищевода на фоне приема 20 мг рабепразола 2 раза в сутки. По данным 24-часовой рН-метрии на фоне нормацидности определялись длительные (75 минут) гастроэзофагеальные рефлюксы.

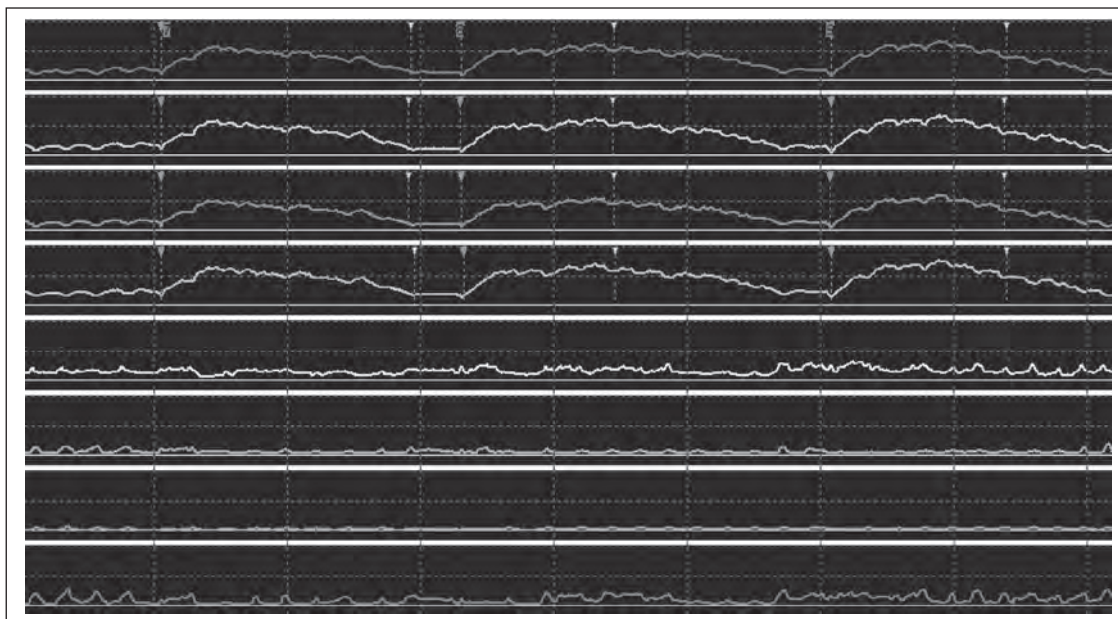


Рис. 2. Отсутствие перистальтики в теле пищевода у больного ахалазией. Отсутствуют перистальтические (последовательные) сокращения в теле пищевода. При глотке воды возникают одновременные сокращения в теле пищевода (неперистальтические)

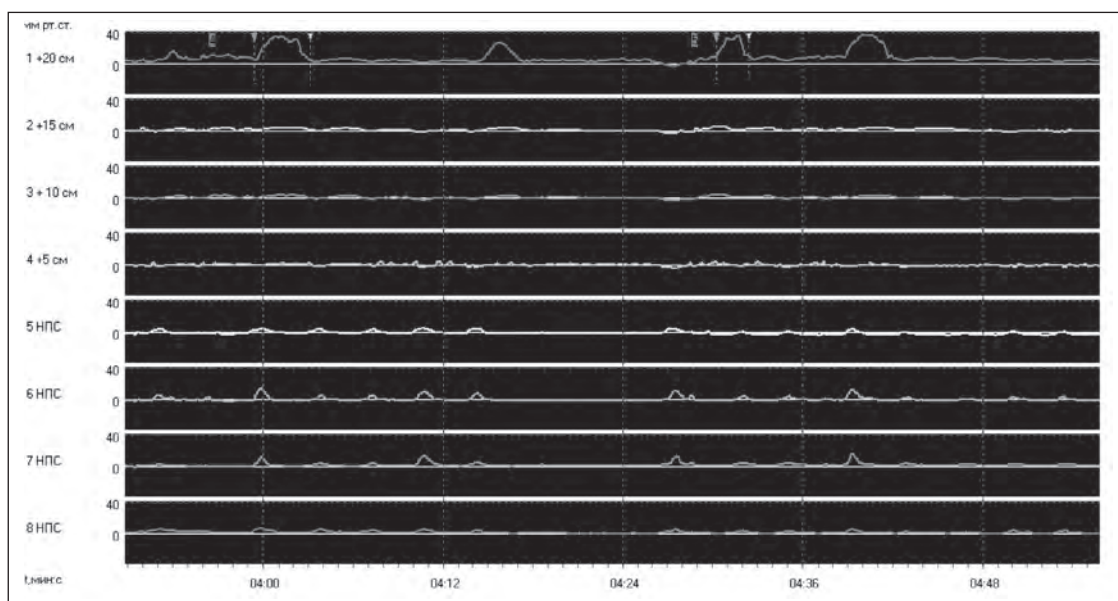


Рис. 3. Манометрия больной склеродермией с поражением пищевода. Отсутствуют сокращения в теле пищевода на глоток воды. Глотки болюса воды не проводятся в теле пищевода

Результаты фундопликации у больных с нейромышечными заболеваниями пищевода, так же как и у больных ГЭРБ, оцениваются в первую очередь по данным объективных методов исследования — рентгеновского и эндоскопического, а во вторую очередь — по субъективным ощущениям — устранению или уменьшению симптомов заболевания.

При анализе данных манометрии оценивали давление в области нижнего пищеводного сфинктера; изменений в показателях моторики тела пищевода мы не ожидаем, так как фундопликация не может каким-либо образом воздействовать на первичное (относительно патологического гастроэзофагеального рефлюкса) нарушение моторики пищевода.

Данные ЭГДС оцениваются в нашей работе через год после операции, так как степень эзофагита у больных первичными нарушениями пищевода до операции связана с нарушением эвакуации пищи из пищевода. А вот наличие эзофагита после выполнения серомиотиомии с последующей фундопликацией связано с появлением рефлюкса у этих больных после операции, так как разрушены все антирефлюксные механизмы (табл. 2).

Результаты хирургического лечения всех больных с нейромышечными заболеваниями пищевода можно оценить как отличные и хорошие. Эрозивно-язвенного эзофагита не было ни у одного больного в послеоперационном периоде. Катаральный эзофагит диагностирован у 7 больных, что составило

Таблица 2

ХАРАКТЕРИСТИКА ГРУППЫ БОЛЬНЫХ С ПЕРВИЧНЫМИ НАРУШЕНИЯМИ МОТОРИКИ ПИЩЕВОДА ДО И ЧЕРЕЗ 24 МЕСЯЦА ПОСЛЕ ОПЕРАЦИИ					
	До операции, n = 17		После операции, n = 17		p
Выраженность эзофагита					
Катаральный эзофагит	12	71%	7	41%	0,1
Эрозивно-язвенный эзофагит	5	29%	0		0,05
Симптомы и их выраженность по шкале Likert					
Изжога	4 (24%)	3 ± 1,2	3 (17%)	1,8 ± 1,3	0,9
Рвота	11 (65%)	2,1 ± 1,7	0		0,001
Дисфагия	14 (82%)	3,2 ± 1,7	8 (47%)	1,9 ± 1,1	0,07
Одинофагия	12 (71%)	2,8 ± 1,6	0		0,001
Внепищеводные симптомы	7 (41%)	1,8 ± 1,6	0		0,01
Показатели манометрии пищевода					
Давление покоя НПС, мм рт. ст.	38,7 ± 16,8		9 ± 7,2		
Рентген с контрастным веществом					
Нарушение эвакуации контраста	16	94%	0	0	0,00
ГЭР	1	5,8%	0	0	0,9

17%. Изжога беспокоила 3 больных (17%) после операции, и выраженность ее была $1,8 \pm 1,3$ балла. Рвота, одинофагия и внепищеводные симптомы не беспокоили никого из больных. Жалобы на дисфагию предъявляло 8 больных (47%), однако средняя выраженность симптома в баллах была значительно меньше $1,9 \pm 1,1$. По данным манометрии пищевода давление в области НПС было существенно ниже. По данным рентгеновского исследования нарушения эвакуации контраста в зоне пищеводно-желудочного перехода ни у одного больного зафиксировано не было, гастроэзофагеальный рефлюкс был выявлен у одного больного. Наличие катарального эзофагита у 17% больных мы объясняем недостаточно хорошими антирефлюксными свойствами неполной фундопликационной манжеты и развитием у этих больных симптомов

гастроэзофагеального рефлюкса. Однако формирование у больных с первичными моторными нарушениями циркулярной фундопликационной манжеты с большой долей вероятности приведет к нарушению эвакуации из пищевода с сохранением или появлением дисфагии. Объясняется это тем, что при формировании циркулярной манжеты используется достаточно большой объем ткани желудка вокруг пищевода, что при отсутствии перистальтики пищевода может привести к сохранению дисфагии.

Таким образом, формирование неполной фундопликационной манжеты у больных с первичными моторными нарушениями пищевода является операцией выбора при наличии ГПОД и после выполнения серомиотомии у больных ахалазией пищевода.

ЛИТЕРАТУРА

1. Василенко В. Х., Суворова Т. А., Гребнев А. Л. Ахалазия кардии. — М.: Медицина, 1976.
2. Шентулин А. А., Трухманов А. С. Новое в диагностике и лечении гастроэзофагальной болезни и ахалазии кардии // Клин. мед. — 1998. — Т. 5. — С. 15–19.
3. Анищенко В. В., Мосунов А. И., Шмакова Е. А., Шахтарин И. Ю. Способ хирургического лечения ахалазии пищевода. Патент РФ № 2236181, пуб. от 20.09.94.
4. Eckard V. F., Aignherr. C., Bernhard G. Predictors of outcome in patient with achalasia treated by pneumatic dilatation // Gastroenterology. — 1992. — Vol. 103. — P. 1732–1738.
5. Черноусов А. Ф., Андрианов В. А., Гаджиев Д. В. Хирургическое лечение нервно-мышечных заболеваний пищевода // Анн. хир. — 2001. — № 1. — С. 35–38.
6. Csendes A., Bragetto I., Henriquez A. et al. Late results of prospective randomized study comparing forceful dilatation and esofagomyotomy in patients with achalasia // Gut. — 1989. — Vol. 30. — P. 299–304.
7. Полубояринова Л. Т., Григорьев П. С. Случаи поздней диагностики ахалазии кардии // Кремлевская медицина. Клин. вестн. — 1998. — Т. 2. — С. 34–36.
8. Черноусов А. Ф., Чернявский А. А. Хирургическое лечение кардиоспазма // Хирургия. — 1986. — Т. 12. — С. 14–19.
9. Black C. M., Pereira S., McWhiter A. et al. Genetic susceptibility to scleroderma-like syndrome in symptomatic and asymptomatic workers exposed to vinylchlorid // J. Rheum. — 1986. — Vol. 13. — P. 1059–1062.
10. Гусева Н. Г. Системная склеродермия и псевдосклеродермические синдромы. — М.: Медицина, 1993.
11. Алекперов Р. Т. Системная склеродермия // Леч. врач. — 2004. — Т. 7. — С. 30–34.
12. Алекперов Р. Т. Лечение системной склеродермии // Рус. мед. журн. — 2002. — Т. 10, № 22. — С. 1035–1040.